Über die radiologisch erkennbaren Erkrankungen des Magen-Darmkanals.

Inaugural-Dissertation

zur

Erlangung der medizinischen Doktorwürde

vorgelegt der

Hohen medizinischen Fakultät

der Albert Ludwigs-Universität zu Freiburg i. Br.

von

Wilhelm Blumhardt,

approbierter Arzt aus Mannheim.

Weimar.
Druck von R. Wagner Sohn.
1913.

Über die radiologisch erkennbaren Erkrankungen des Magen-Darmkanals.

Inaugural-Dissertation

zur

Erlangung der medizinischen Doktorwürde

vorgelegt der

Hohen medizinischen Fakultät

der Albert Ludwigs-Universität zu Freiburg i. Br.

ACAD.
LUGD.BAT.
BIBL.

von

Wilhelm Blumhardt,
approbierter Arzt aus Mannheim.

Weimar.
Druck von R. Wagner Sohn.
1913.

Referent: Geheimrat Professor Krönig.

Inhaltsübersicht.

Seite

I. Einige Fälle aus der Freiburger Frauenklinik von Erkrankungen des Magen-Darmtraktus, vom radiologischen Standpunkte aus in Beziehung zur Gynäkologie beleuchtet 5

II. Die Technik bei der Röntgenologie des Magen-Darmkanals 14
a) Normalaufnahmen 14
b) zweckmäßige Einrichtungen des Röntgenapparates 15
c) die Platten 16
Anhang: Ein Verfahren der Luftfernregulierung der Röhre 16
d) die kontrastbildenden Mittel 16
1. Wismutsubnitrat 17
2. Wismutkarbonat und Oxychlorid (Magneteisenstein, Ferrum oxydatum rubrum, Zirkonoxyd) 18
3. Bariumsulfat 18
4. Luft- und Kohlensäureaufblähung 19
e) die Reihenfolge der Vorgänge bei Magendarmaufnahmen 19

III. Die Röntgenologie des Magens 21
a) die normale Form und Lage des Magens 21
b) pathologische Vorgänge, die zu Veränderungen der normalen Form und Lage führen 21
1. raumbeengende Veränderungen anderer Organe 22
2. Veränderungen am Magen selbst 22
α) Das Karzinom des Magens, wie es sich je nach Sitz und Ausdehnung auf der Platte darstellt. Differentialdiagnose gegen Ulkus. Die auf röntgenologischem Wege zu stellende Prognose 23
β) Das Ulcus rotundum 24
1. Das Bild des penetrierenden Ulkus 24
2. Die Möglichkeit der Diagnose kleiner wenig fortgeschrittener Ulzera infolge spastischer Erscheinungen hierbei. Die Anwendung von Atropininjektionen, zur Erkennung organischer und spastischer Verengerungen 25
c) Röntgenologie des Sanduhrmagens 27
d) Prüfung der sekretorischen Tätigkeit, sowie der Motilität des Magens mit Röntgenstrahlen 28
e) Die Gasteroptose im Röntgenbild, wie sie entsteht, und wie sie sich auf der Platte in Bezug auf den Magen allein, sowie dessen Umgebung präsentiert 29
Anhang: Röntgenologischer Nachweis von Gallensteinen 32

Seite

IV. Die Röntgenologie des Darmes 33
a) Nachweis von Veränderungen am Dünndarm, Duodenalstenosen 33
b) Der Dickdarm 34
1. Normale Lage und Motilität. Nachweis von Coecum mobile. . 34
2. Tumoren des Darmes, spezielle Technik für ihre Erkennung. . 34
3. Die spastische Obstipation 35
4. Colonoptose. Verlagerung des Querdarms oder nur einer Flexur. Dadurch verursachte Abknickungen, und daraus resultierende Erscheinungen. 36
5. Wechselbeziehungen zwischen Füllung, Form und Lage des Magens und des Dickdarms 38

Es mag merkwürdig erscheinen, daß aus einer Frauenklinik eine Arbeit hervorgeht, die eigentlich in das Gebiet des Internen zu gehören scheint, aber es ist der Zug der Zeit, daß der Erforschung der Spezialgebiete sich die Bearbeitung der Grenzgebiete anreiht. Zahlreiche Patientinnen kommen heute in die Sprechstunde des Gynäkologen mit Beschwerden, die sie mit der Genitalsphäre in Zusammenhang bringen, und bei denen oft nur die Durchleuchtung des Magendarmkanals die wahre Natur des Leidens aufdeckt.

Ich bringe nachstehend im ersten Teil dieser Arbeit einige Bilder, die bei solchen Patientinnen mit Beschwerden verschiedenster Art in der Freiburger Frauenklinik aufgenommen wurden.

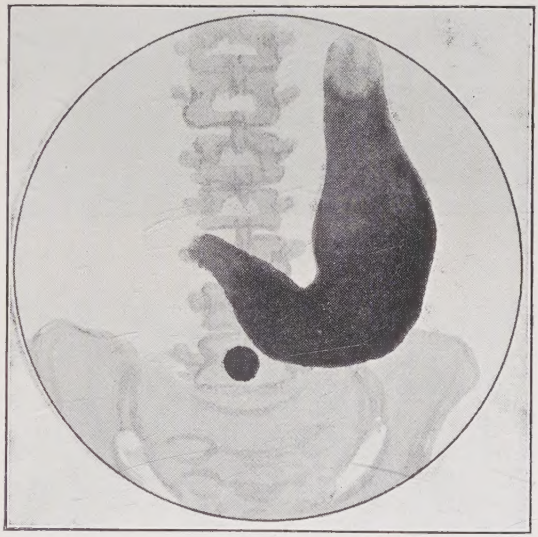

Fig. 1.

Dem ersten zum Vergleich dienenden Bild eines normalen Magens mit der Angelhakenform Rieders, fast ganz links von der Medianlinie liegend, mit nach oben gerichtetem Pylorus, folgt als zweites das Durchleuchtungsresultat bei einer Gasteroptose.

Man findet ein derartiges Bild nicht selten bei Frauen, die häufig geboren haben und bei denen durch die Erschlaffung der Bauchdecken und das nach unten und vorne Sinken der Därme der Magen seiner Stütze beraubt ist. Es kommen diese Patientinnen mit den verschiedensten Klagen zum Arzt, Gefühl von Vollsein im Magen, Aufstoßen und zeitweiliges Erbrechen. Doch gibt es auch Kranke dieser Art, die keinerlei Beschwerden zeigen. Wir sehen, wie sich auf dem Bilde der Magen

präsentiert wie ein schlaff nach unten hängender Sack, der an zwei Punkten der Cardia und dem Pylorus fixiert erscheint. Das Bild 3a zeigt uns eine Gasteroptose, bei der noch eine Atonie des Magens dazukommt, hervorgerufen durch muskuläre Insuffizienz vielleicht infolge der durch die Gasteroptose bedingten Behinderung der Entleerung.

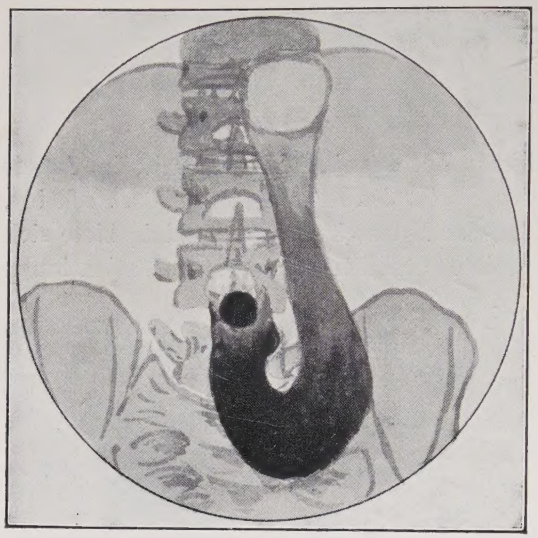

Fig. 2.

Einen Magen nach der Narkose von einer Patientin, bei der die postoperative Peristaltik nicht in Gang kommen wollte, zeigt uns das Bild 3b. Gegenüber dem anfänglichen Verdacht eines Ileus handelt es sich hier um eine spastische Lähmung, die auf dem Bilde 3c einige Stunden später aufgenommen bereits teilweise gelöst erscheint.

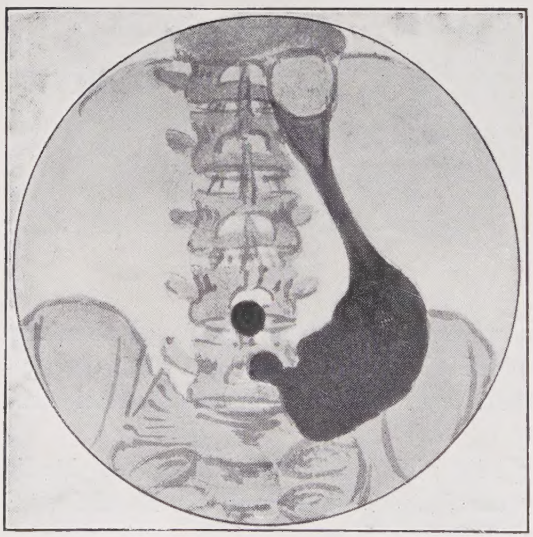

Fig. 3a.

Magenbeschwerden sind bei Frauen so häufig Begleiterscheinungen der Beschwerden ihrer Genitalsphäre, daß wir ohne spezielle Kenntnis der Magenpathologie oft nicht auskommen können.

Gerade bei anämisch chlorotischen Personen, die so häufig wegen Beschwerden der Genitalsphäre in die Sprechstunde des Gynäkologen kommen, finden wir nicht selten einen pathologischen Röntgenbefund am Magen, der ein sonst nur allzu leicht übersehenes Ulcus ventriculi in seinen mannigfaltigen Formen erkennen läßt. Die Durchleuchtung er-

gibt dann unter Umständen in diesen Fällen eine Retention von Mageninhalt über sechs Stunden hinaus.

Diese Tatsache, zusammen mit der typischen Anamnese, Auftreten der Schmerzen eine halbe bis zwei Stunden nach dem Essen, mit lokalisierter Druckempfindlichkeit, Verschlimmerung bei Lagewechsel, evtl. Blutbrechen, erwecken hier den Verdacht auf Ulcus ventriculi oder duodeni.

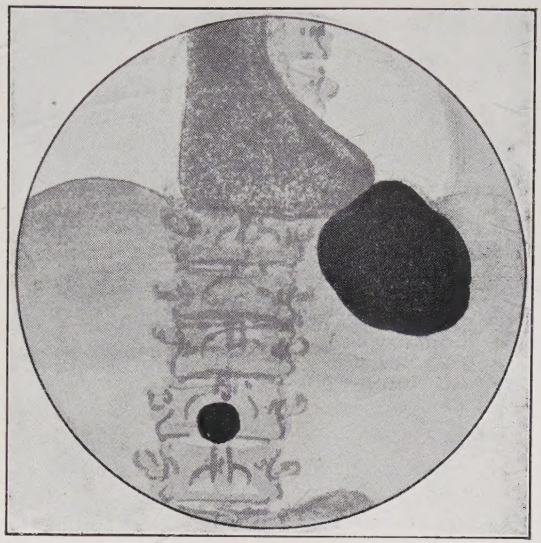

Fig. 3b.

Ebenfalls einen Folgezustand des Ulcus ventriculi zeigt das Bild 6, bei dem das narbig schrumpfende Geschwür eine Einziehung der Magenwand verursachte, sogar zu einem Sanduhrmagen geführt hat.

Einen in Beziehung zur narbigen Einziehung differentialdiagnostisch wichtigen Fall zeigt das nächste Bild, bei dem die Einschnürung der Magenwand durch Netzadhäsionen nach einer Cholezystitis zustande gekommen war, eine Erkrankung, die für den Frauenarzt Interesse gewinnt, da sie oft infolge von Verschluß der gallenableitenden Wege durch Steine entsteht, deren Bildung wiederum zweifellos mit der Gravidität in gewissem Zusammenhang steht, da wir die Schmerzanfälle nicht selten bei Frauen in der Schwangerschaft, oder im Anschluß an ein Wochenbett auftreten sehen.

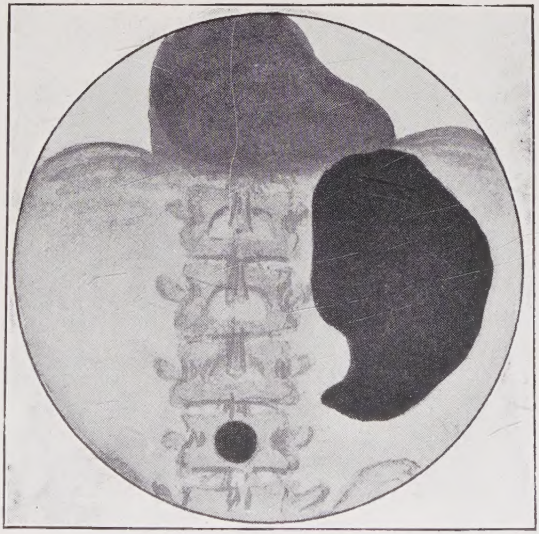

Fig. 3c.

Das Bild 8 zeigt den Zustand nach operativer Lösung der Strangulationen.

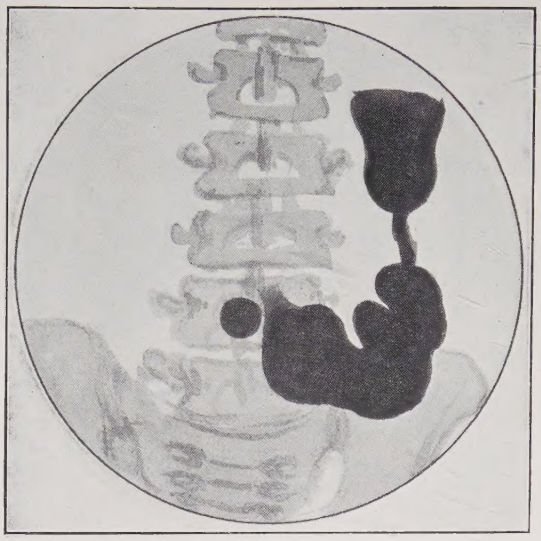

Fig. 6.

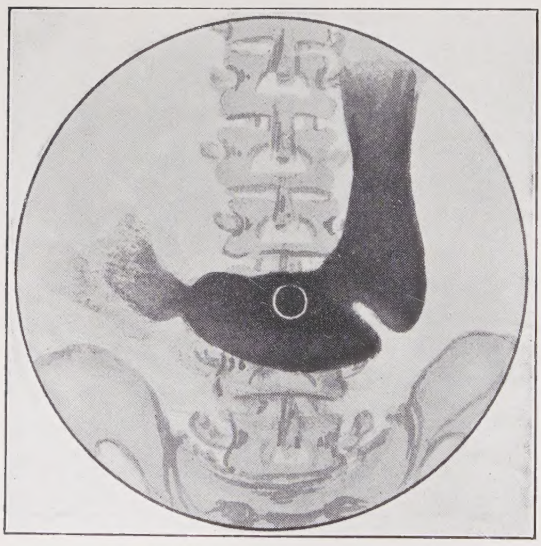

Fig. 7.

Auch das Karzinom des Magens ist hier anzuführen. Es ist einesteils feststehend, daß das Karzinom sich auf dem Boden des beim weiblichen Geschlechtes so häufig vorkommenden Ulcus ventriculi entwickelt, andererseits ist es eine bekannte Tatsache, daß das Magenkarzinom gelegentlich neben dem Karzinom der Genitalorganebesteht; schließlich ist auch bei großen Tumoren, die bis unter den Rippenbogen reichen, und durch Kompression Magenbeschwerden hervorrufen, der Ausschluß eines Ca. ventriculi durchaus erwünscht. Das Bild 9 zeigt ein solches Ca. pylori, das sich ohne Durchleuchtung unter den Beschwerden eines großen Myoma uteri verborgen haben würde.

Eine der häufigsten Klagen der Frauen betrifft die chronische Obstipation, die oft einer zweckmäßigen Lebensweise, oft auch der Kleidung und der dadurch verursachten ständigen Verlagerung der Organe, der Enteroptose ihre Entstehung verdankt; es kommen hier auch häufige Schwangerschaften und schlaffe Bauchdecken in Betracht. Eine gelegentliche Ursache scheint die Ver-

lagerung des Coecum, in der Literatur als Coecum mobile bekannt, zu sein.

Nachdem wir auf Bild 10 wiederum vergleichsweise den normalen Verlauf des Dickdarmes ersehen, präsentiert sich uns im nächsten Bild das Coecum nach oben verlagert. Es ist dies sozusagen eine physiologische Form des Coecum mobile. Sie kann infolge von Gravidität entstehen, aber auch Genitaltumoren werden von einer gewissen Größe an ihr raumbeengendes Wachstum in dieser Weise bekannt geben.

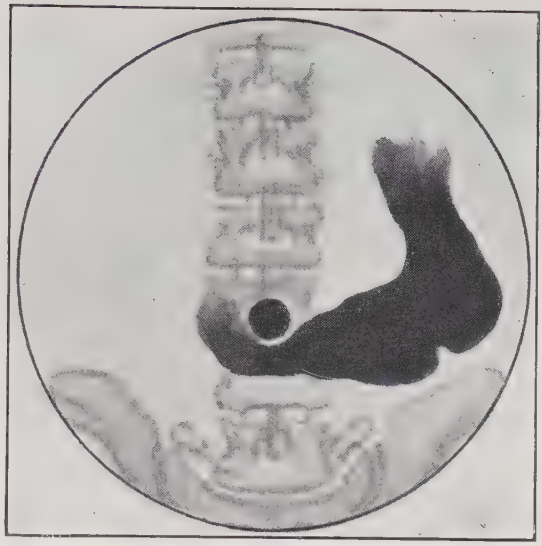

Fig. 8.

Ein typisches Coecum mobile stellt Bild 12 dar. Die Photographie zeigt da, wo das Coecum liegt, ein unentwirrbares Konvolut des Colon ascendens. Durch Palpation war es möglich, den Schatten auf dem Schirm zum Auseinanderweichen zu bringen, so daß im nächsten Bild die abnorme Schleifenbildung deutlich hervortritt. Es wurde hier die extraperitoneale Fixation auf der Darmbeinschaufel nach Wilms vorgenommen. Das Resultat der Operation ist aus Bild 14 und 15 ersichtlich. Die pathologische Schleifenbildung war zusammen mit der allerschwersten Obstipation nahezu beseitigt.

Fig. 9.

Verengerungen des Dickdarms können weiterhin eine Obstipation vortäuschen. Das Karzinom des Querkolon, wie es auf dem Röntgenbild zum Ausdruck kommt, ist als Ursache der Störung bei geeigneter Technik nicht schwer festzustellen. Es ist darauf zu achten, daß das Wismut per os genommen, nicht genügt. Es hat ein Wismuteinlauf zu erfolgen und während des Vordringens der schattengebenden Massen auf dem Schirm die Beobachtung stattzufinden. Man sieht dann eine Verengerung der Lumenweite, oder ein vollständiges Aufhören der Wismutsäule, was daran liegen kann, daß die Wismutmasse an dieser Stelle in so geringer Dicke vorhanden ist, daß sie keinen Schatten zu geben vermag.

Fig. 11.

Fig. 12.

Von der vorhin erwähnten atonischen Obstipation ist die spastische Obstipation abzutrennen. Die klinischen Befunde bestehen hier in der Fühlbarkeit gestraffter Darmschlingen, in einer vermehrten Fingerumschnürung am Sphinkter externus und einem rektoskopischen Befund, dem Spasmus am Genu rectoromanum. Radiologisch wird an den distalen Kolonabschnitten meist eine Hypertonie nachgewiesen, während die proximalen Teile meist normalen Tonus aufweisen.

Es kann die Obstipation auch in weiter distal gelegenen Teilen ihre Ursache haben. Auf das Bild eines normal verlaufenden, etwas stark geschlängelten Sigmoideums folgen die auf der Platte zu erkennenden radiologischen Symptome einer atonischen Obstipation, die ihren Sitz im Rektum hat. Wie vorhin im Transversum, so zeigen auch hier die Kotmassen Verhärtung und Ballenbildungen.

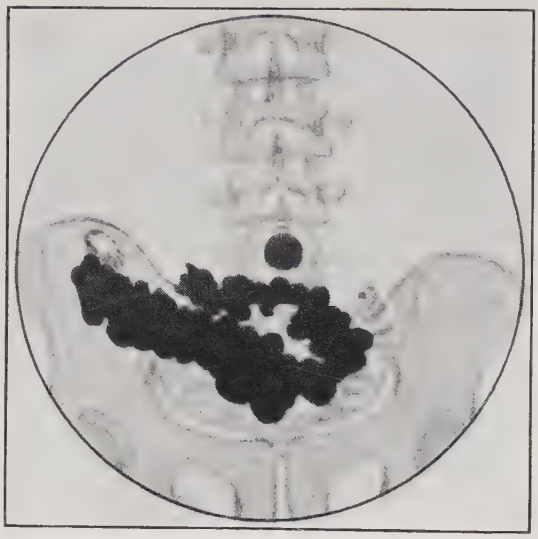

Fig. 14.

Bevor ich zu der Serienfolge übergehe, die die Ileusfrage betreffen, seien hier noch zwei Bilder beigefügt, die radiologisch Interesse verdienen. Das eine, das Durchleuchtungsresultat einer Gasteroenterostomie, läßt uns auf der Platte den Erfolg der Operation verfolgen und meist deutlich erkennen, ob die mechanischen Bedingungen zum normalen Vorrücken der Ingesta jetzt gegeben sind.

Fig. 18.

Eine radiologisch festgestellte Darmfistel im Bereich des Colon descendens ist das andere, die nach Exstirpation einer tuberkulösen Niere zurückblieb.

Was nun den Ablauf der Peristaltik und die Fortbewegung der Ingesta bei normalen Verhältnissen und bei Ileus anbelangt, darüber geben uns die folgenden Bilder Aufschluß.

In der Norm zeigt sich, nachdem der Brei in den Magen gelangt ist (21 a), ca. 4 Stunden später der Schatten außerdem noch im Dünndarm (21 b). Nach ungefähr 12 Stunden ist das Wismut bereits außer im Dünndarm, im Coecum und Colon transversum sichtbar (21 c), um nach 18 Stunden den Dünndarm vollständig verlassen zu haben, und nur noch im Coecum und Transversum sich zu befinden (21 d). Nach 24 Stunden ist der Schatten schließlich über Transversum, Colon descendens und Sigmoideum verteilt.

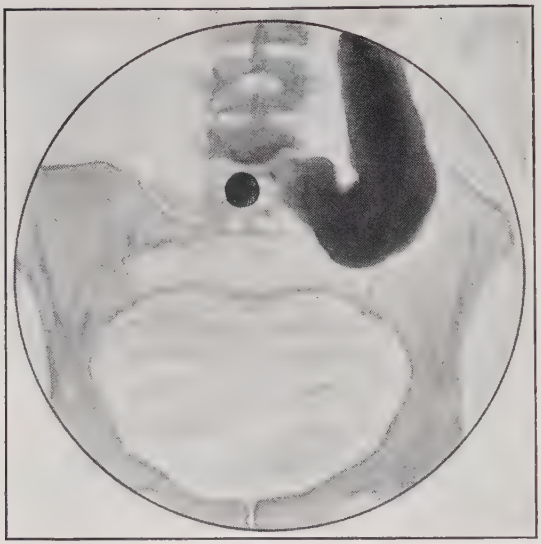

Fig. 21 a.

Fig. 21 b.

Bei dem Strangulationsileus sehen wir nach vollständiger Füllung des Magens den Brei nach 4 Stunden ebenfalls im Magen und Dünndarm, nach ca. 6 Stunden im Dünndarm allein und nach 12 Stunden etwa im Bereiche des Coecums. Nach ungefähr 18 Stunden beginnt der Schatten erst langsam sich vom Coecum aus gegen das aufsteigende Kolon hin auszudehnen. Bei der Durchleuchtung 24 Stunden nach eingegebener Wismutmahlzeit erkennt man, daß der Schatten beim Kreuz im Colon ascendens verweilt. Hier war der Darm mit der Appendix verwachsen und durch Adhäsionen abgeknickt.

Wie ich schon am Anfang erwähnte, möchte es vielleicht auf den ersten

Blick scheinen, als ob die hier in Bildern vorgeführten Erkrankungen nicht in das Wirkungsbereich des Gynäkologen gehörten. Dem ist jedoch nicht so. Das beweist das Heer von Frauen, das heute gynäkologische Hilfe sucht mit den unbestimmtesten Angaben über subjektiv kaum zu lokalisierende Beschwerden im Abdomen. Sie rein gynäkologisch zu behandeln, ohne ihnen die Vorteile der Radiodiagnostik zugänglich zu machen, hieße sie um der starren Abgrenzung der Spezialfälle willen notleiden lassen. Sie regelmäßig der internen Klinik oder dem Spezialradiologen zuzuweisen, ist ebensowenig durchführbar. Die Entwicklung der modernen Medizin drängt darauf hin, die Spezialfächer durch Erschließung der Grenzgebiete zu vertiefen; sollte die Gynäkologie zu ihrem eigenen Nachteil darauf verzichten? Ein gemeinsames Arbeiten kann der Sache selbst nur nützen. Es kommt heutzutage der Interne ohne gynäkologische Ergänzung, ebenso wie der Gynäkologe ohne interne Beobachtungen nicht mehr aus. Unter solcher Voraussetzung sei der zweite Teil der Arbeit angegliedert.

Fig. 21 c.

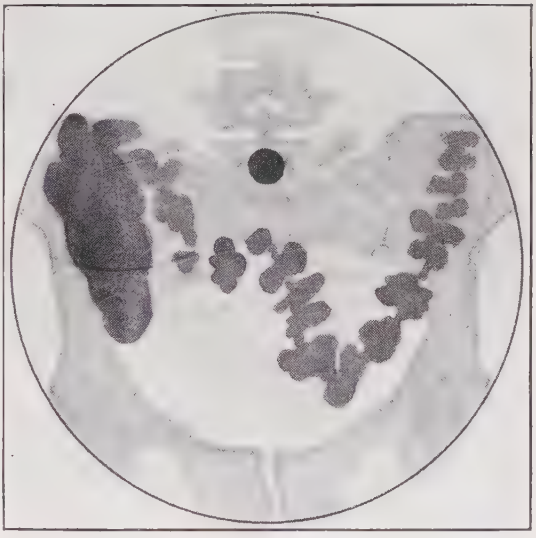

Fig. 21 d.

Wer in den letzten Jahren die Literatur vor Augen hatte, die uns über die Erfolge der Röntgenstrahlen auf dem Gebiet der Diagnose wie dem der

Therapie unterrichtete, der wird sich des Eindruckes eines ungeheuren Fortschrittes nicht erwehren können, der uns die Grenzen der beiden Gebiete weiter und weiter zieht. Von dem einen, dem der Diagnose, soll hier die Rede sein. Es sind die physiologischen und pathologischen Vorgänge und Veränderungen im Abdomen, die uns hier beschäftigen und wo das Röntgenverfahren uns einen neuen Boden gegeben hat, auf dem ein Diagnosegebäude aufzurichten man sich seitdem bemüht hat und noch heute eifrig bemüht. Die bisherigen Ergebnisse dieser Bestrebungen inbezug auf Physiologie und Pathologie des Magendarmkanals zusammenzufassen und vergleichend nebeneinander zu stellen ist der Zweck dieser Arbeit, wobei Seitenblicke eben dieser Art auf Nachbarorgane, die entweder die betreffenden Veränderungen bedingen oder infolge der durch jene bedingten Veränderungen die Diagnose erleichtern, nicht zu vermeiden waren. Auch liegt es in der Natur der Sache, daß einer speziellen Abhandlung über die Fortschritte der Röntgenologie in medizinischer Hinsicht eine allgemein technische Besprechung des Verfahrens vorangeht, da die Vervollkommnung der Technik wohl berufen ist, der Röntgenologie ein immer größeres Gebiet zu erschließen.

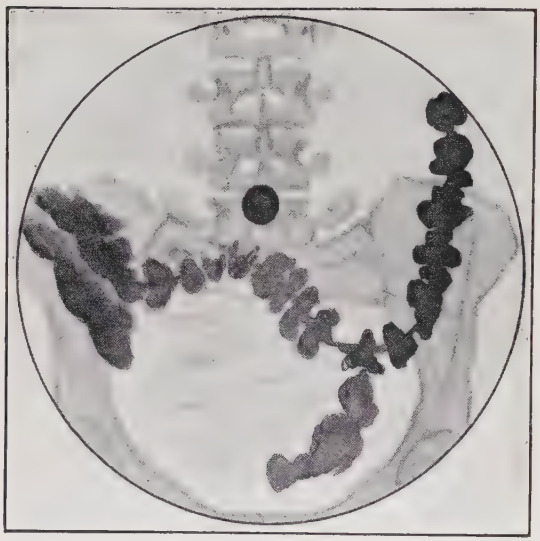

Fig. 21e.

So war es auch bald nach den ersten Anfängen der medizinisch-diagnostischen Anwendung der Röntgenstrahlen eine technische Frage, die zur Erörterungen Veranlassung gab, nämlich die Festlegung eines Schemas, das zur Anfertigung sog. Normalaufnahmen eingehalten werden sollte. Schmidt (1) legte 8 Forderungen für solche Normalaufnahmen fest, die jetzt wohl allgemein als gültig anerkannt werden. Es sind dies:

1. „Die gerade Richtung des Rumpfes,

2. die Vermeidung einer Verschiebung des Körpers nach Einstellung der Röhre. Fixation.

3. die genaue Zentrierung des Hauptstrahles auf einen bestimmten Punkt der Körperoberfläche.

4. die einheitliche Festlegung konstanter Normalpunkte auf dem Körper für die einzelnen Aufnahmen,

5. die exakte Senkrechtstellung des Hauptstrahles auf die Platte,

6. die stets gleiche Entfernung der Röhre von der Platte,

7. die Frage bezüglich Anwendung möglichst paralleler Strahlen.

8. die Projektion des Einstellungspunktes auf die Platte mittels Bleimarke als Kontrolle der Zentrierung."

„Für die Bauchorgane: ventrodorsal Verbindungslinie der Spina superior ossis ilii. Dorsoventral Verbindungslinie der Cristae ossis ilii."

Herrscht heute über diese Punkte ziemliche Einigkeit, so treten uns andere Fragen entgegen, die bis zur Zeit noch keine befriedigende Erledigung gefunden haben. Es rivalisieren hier die Röntgenoskopie mit der Röntgenographie, die Untersuchung in aufrechter Körperstellung mit der im Liegen und hier wieder die verschiedenen Lagen, Rücken-, Bauch- und Seitenlagen und noch manch andere Punkte. Auch über Apparat und Röhre ist manches geschrieben, und es ist vielleicht angebracht, der nach Schürmayer (2) zu erfüllenden Postulate Erwähnung zu tun. Nach ihm steht im Vordergrunde die Röntgenoskopie, die sich oft über die Dauer von 15 Minuten und mehr erstreckt. Es muß daher auch die Kapazität der Röhre der seitens des Apparates gelieferten Energiemenge entsprechen und es darf ferner nicht vergessen werden, daß zur Erlangung eines für das Auge deutlichen Bildes fast immer Härtegrade von Walter 5—6 zur Anwendung zu gelangen haben. Man wird daher Röhren mit guter Kühlung wählen, Müllerröhre mit Wasserkühlung nach Walter, die auch photographischen Zwecken dienen. Im Gegensatz zu Dessauer (3) hält Schürmayer die Röhren mit Metallblöcken für die Zwecke des Internen nicht dienlich, für photographische Zwecke wohl brauchbar, wenn man bei Röntgenoskopien mit Überschreitung der von Dessauer angegebenen Zeit von 2—3 Minuten eine bessere Kühlung wählt. Auch auf die Auswechslung des heißen Kühlwassers gegen kaltes ist Gewicht zu legen, da es sonst oft unmöglich wäre, Durchleuchtung und Photographie mit ein und derselben Röntgenröhre auszuführen. Schürmayer verwendet hierzu einen Magenschlauch mit ansaugendem Gummiball. Außerordentlich zweckmäßig gestaltet sich die Fixation des Schirms, um so dem Röntgenologen beide Hände zum Abtasten freizulassen, und so die Prüfung der Einzelheiten des röntgenoskopischen Bildes zu ermöglichen. Schürmayer versteht darunter „die systematische Abtastung des Röntgenschattens am stehenden evtl. liegenden Patienten bei leuchtender Röhre und jene typischen Finger- und Handgriffe, die sich aus den jeweiligen diagnostischen Gesichtspunkten ableiten und Verschiebungs- resp. Verlagerungsversuche bezwecken."

Um die gleichsinnige und gleichzeitige Verschiebung der Röhre mit dem Schirm zu ermöglichen, ergibt sich als weitere Notwendigkeit ein für diese Zwecke konstruiertes Röntgengestell, das zugleich Rücksicht nimmt auf ausgedehnten Schutz vor den einwirkenden Strahlen, das jedoch von möglichst geringer Schwere sein muß, um eventuelle Veränderungen leicht vollziehen zu können. Man armiert daher lediglich die Stirnwand des die Röhre tragenden Teiles und verfertigt den schließbaren die Röhre umhüllenden Kasten aus Müllerschem Röntgenstoff. Die zur Durchleuchtung dienende Iris- sowie Schieberblende können durch Zylinderblenden von entsprechender Länge ersetzt werden, hinter denen Bleifolien als Blenden einzuschieben sind. Der beweglich herabhängende mit Bleiglas bedeckte Durchleuchtungsschirm kann vermittelst passender Vorrichtung in jeder gewünschten Stellung fixiert werden. Benutzt man den Schirm gleichzeitig als Kassettenhalter, so muß der Boden der Kassette mit einer Bleifolie bedeckt sein, um Verschleierungen der Röntgenplatte zu vermeiden. Hierdurch wird ermöglicht, das röntgenoskopische Bild, ohne Verschiebungen vorzunehmen, zu photographieren. Zur Kontrolle des Abstimmungsgrades der Röntgenröhre, die man bei geschlossenem Röhrenkasten durch ein kleines Fenster vornehmen kann, verwendet Schürmayer die Walter-Skala.

Bei dieser von ihm angegebenen Anordnung der Apparatur meint Schürmayer, daß bei gleichzeitiger Anwendung von Schutzschürze und Schutzhandschuhen sowohl der Untersucher den größtmöglichen Schutz genieße als auch die Möglichkeit gegeben ist, um die Bleifolie herumfassend, die Röntgenopalpation vorzunehmen. Auch ist der Patient vor überflüssiger Strahlung geschützt. Die Anwendung der Irisblende, die eine Blendenauswechlunsg wegfallen läßt, erlaubt rasche Aufeinanderfolge von Durchleuchtung und Photographie. Das Umlegen des Röhrenschutzkastens erlaubt Aufnahmen in wechselnder Stellung.

Was die Platten anbelangt, so zeichnet sich nach Schürmayer die Agfaröntgenplatte durch ihre spezifische Hochempfindlichkeit gegenüber Röntgenstrahlen aus. Bei sehr korpulenten Personen wählte dieser Autor das Doppelplattenverfahren nach Alban und Köhler (4). Er empfiehlt weiterhin die Anwendung der Gehlerfolie, die in Verbindung mit der Agfaröntgenplatte vorzügliche Bilder liefert und deren Gebrauch dem Mangel nicht genügender Schwärzung bei Abdominalphotogrammen entgegenarbeitet. Als Expositionszeit für Abdominalphotogramme gibt Schürmayer 10—30 Sekunden an. Die Entwicklung vollzieht sich in Glyzin-Röntgen-Standentwickler.

Anschließend sei hier das Verfahren der Luftfernregulierung nach Bauer (5) angegeben. Die Angaben sind einer Mitteilung von Dr. G.

Loose entnommen. Es handelt sich darum, der durch den Gebrauch der Röntgenröhren immer mehr zunehmenden Härte durch regulierbare Luftzufuhr entgegenzuarbeiten. An eine Röntgenröhre wird ein Glastubus angeschmolzen, dieser enthält die Reguliervorrichtung, die sich zusammensetzt aus einer U-förmig gebogenen Röhre, die auf der einen Seite geschlossen, auf der anderen mit der Außenluft, d. h. mit einem Gebläse in Verbindung steht. Die Röhre ist zur Hälfte mit Quecksilber gefüllt. Seitwärts ist an sie ein zweites Röhrchen angeschmolzen, das oben und unten mit Tonplatten verschlossen, dazwischen mit einer für Luft durchgängigen, für Quecksilber undurchlässigen Substanz angefüllt ist. Durch Druck auf das Gebläse wird die Quecksilbersäule an der Öffnung der zweiten Röhre (nach Loose der Filterkammer) vorbeigetrieben, und es kann Luft durch diese in die Röntgenröhre eintreten.

Was die Art der Aufnahme anbelangt, so bedingt nach Schürmayer nur die aufrechte Stellung eine richtige Entfaltung des Magenschattens. Auch Jollasse (6) gibt diese Methode als praktisch an. Neben ihr kommt nach diesem Autor noch die horizontale Rückenlage in Betracht, wogegen er die horizontale Bauchlage vollständig verwirft, da wir hier zwar kontrastreiche Bilder erhalten, jedoch durch die veränderten Druckverhältnisse die Form und Lage des Magens oft stark verändert erscheint.

Hinsichtlich der kontrastbildenden Mittel ist zu erwähnen, daß in der ersten Zeit meist das Wismutsubnitrat zur Anwendung gelangte. Es ist jedoch heute im Anschluß an zahlreiche Vergiftungen, zu denen es Veranlassung gab, ganz verlassen. Nach Lorey (7) kann es „zu Zyanose, zu Kollaps und zu ähnlichen Erscheinungen führen, wie sie von Metallvergiftungen her bekannt sind, als da sind: Stomatitis mit Salivation, Schwellung des Zahnfleisches, Fötor, Schwarzfärbung des Zahnfleischrandes, Nephritis. Im Blute zu Methämoglobinbildung.“ Auch Lesieur und Bensaude (8) haben bei der Anwendung von Bism. subnitric. die Bemerkung gemacht, daß Zyanose, Schwindel, Kopfschmerz, Erbrechen, Leibschmerz, Konvulsionen und Koma zu den ständigen Erscheinungen gehören. Es trat daher anstelle des Wismutsubnitrats das Wismutkarbonat, weniger das Hydrat und das Oxychlorid. Jedoch beanstandet Kaestle (9) auch die Anwendung dieser Wismutverbindungen. Er führt aus, daß es keine im Organismus unlösliche Verbindung gibt.

Dorner und Weingartner hätten im Urin von Patienten, die Wismutkarbonat zwecks röntgenologischer Untersuchung erhalten hatten, beträchtliche Mengen Wismut gefunden. Die hohe Giftigkeit gelöster Wismutverbindungen mache eine Schädigung des Organismus durch solche Mengen wahrscheinlich. Dorner und Weingartner (10) kamen auf Grund ihrer Untersuchung zu dem Schluß, daß besonders in Fällen von

Hyperazidität und verlangsamter Motilität die Wismutverbindungen zu vermeiden seien. Auf seiner Suche nach Ersatzmitteln fand Kaestle (11) das Toricum oxydatum anhydricum und das billigere Zirkonoxyd, welche Verbindungen selbst in konzentrierten Säuren unlöslich sind. Kaestle empfiehlt, diese Substanzen in dünnbreiigen Mischungen mit Milchmaizena oder Milchmondamin einnehmen zu lassen.

Da hingegen kam Lorey (12) zu der Ansicht, daß der Verwendung von Bismuthum carbonatum und oxychloratum nichts im Wege stände, da er niemals dabei irgendwelche schädliche Folgen beobachten konnte. Er kommt daher zu dem Schluß, daß die nach Bismuthum subnitricum eingetretenen Vergiftungen als Nitritvergiftungen aufzufassen seien. Anschließend geht Lorey dann auf den von Lewin und Miethe (13) empfohlenen Magneteisenstein und das Ferrum oxydatum rubrum Taeges (14) ein. Er verneint die Möglichkeit eines vollwertigen Ersatzes des Wismutkarbonats durch diese Substanzen. Drei- bis vierfache Mengen seien nötig, um denselben Schatten wie mit Wismut zu erhalten, wozu noch der sandige Geschmack und das eigentümliche Aussehen der Speisen käme. Auch das von Kaestle empfohlene Zirkonoxyd hält Lorey für ungeeignet, da man, um einen gleichtiefen Schatten wie mit Wismut zu erzielen, ungefähr die doppelte Menge nehmen müsse, was das Verfahren wesentlich teurer mache. Ihm schließt sich Jollasse insofern an, als auch er bei seinen Untersuchungen nur Bismuthum carbonatum im Gebrauch hat. Bachem (16) wiederum stellt fest, daß auch bei der Anwendung von Wismutkarbonat Vergiftungen vorkämen, wenn sie auch selten sind. Er glaubt mit Günther (17) in dem chemisch-reinen Bariumsulfat ein Mittel gefunden zu haben, das berufen ist, eine hervorragende Stellung unter den kontrastbildenden Substanzen einzunehmen, da es allen Anforderungen zu entsprechen scheint. In verdünnten Säuren und Alkalien sowie den übrigen Lösungsmitteln ist es so gut wie unlöslich. Im Harn und Kot der mit Bariumsulfat gefütterten Tiere wurden keine freien oder durch Säuren abspaltbaren löslichen Bariumsalze nachgewiesen. Bachem teilt anschließend 50 Fälle von Versuchen an Patienten mit, in denen je 150 g Bariumsulfat genommen wurde, ohne daß irgendwelche Schädigung eintrat. Als Zusammensetzung seiner Bariummahlzeit gibt der Autor an:

Bariumsulfat	150 g
Mondamin	15 g
Zucker	15 g
Kakao	20 g

Als Haupterfordernis bei der Anwendung des Baryumsulfats ist die Reinheit des Präparats anzusehen, insbesondere darf es kein Baryumkarbonat enthalten.

Eine Methode, die den umgekehrten Weg einschlägt, d. h. die den Magen mit einem spezifisch leichteren Medium anfüllt, ist die Aufblähung mit Kohlensäure oder Luft, ein Verfahren, das zuerst von Becker (84) angegeben ist, der es aber nur an Tieren in Anwendung brachte. Wie Faulhaber erwähnt, wurde diese Methode erst von Rosenfeld (86) in großem Maßstab am Menschen angewandt. Auch Kaufmann (87) bestimmte in zahlreichen Fällen in dieser Weise die Größe des Magens. Nach Faulhaber (85) kommt bei dieser Methode der Magen als heller Bezirk mit ziemlich scharfer Begrenzung vor allem im Stehen sehr gut zur Geltung. Eventuell sichtbare kleinere helle Bezirke beruhen auf Gasansammlung im Colon. Bezüglich der Art der Luftanfüllung ist dem Einblasen mit der Magensonde der Vorzug zu geben, da man hier eher den Grad der Aufblähung beherrscht, was bei der Einnahme der Brausemischung nicht der Fall ist. Über die Erfolge dieser Methode bemerkt Faulhaber, daß sie Zerrbilder des Magens in Bezug auf seine Größe liefern, wenn auch die Form meist erhalten bleibt.

In demselben Werk spricht Faulhaber von einem von ihm zuerst angegebenen Verfahren. Er läßt den Patienten nach einer größeren Mahlzeit die bekannte Wismutwasseraufschwemmung einnehmen, und erzielt eine gleichmäßige Durchmischung, indem er ausgiebig von außen palpiert und den Patienten abwechselnd das Abdomen kräftig einziehen und vorwölben läßt. Das Verfahren hat gleichzeitig den Vorteil, daß es den jeweiligen Füllungszustand des Magens beurteilen läßt.

Die Reihenfolge der Vorgänge bei einer Röntgenaufnahme schildert Goldammer (18) in einer genauen Darstellung, indem er zuerst der Ansicht entgegentritt, daß das Wismut Verzerrung der Magenbilder zuwege brächte. Goldammer konstatiert, daß wenn man einen Patienten mit sehr beweglichem Magen nach Eingabe von Wismut einmal im Stehen und einmal im Liegen dorsoventral photographiert, man fast übereinstimmende Bilder erhält. Man geht nun folgendermaßen vor: die Patienten erhalten, nachdem sie am Tage vor der Aufnahme einen Eßlöffel Ricinusöl erhalten haben, nur noch flüssige Nahrung, bis ihnen unmittelbar vor der Aufnahme der Wismutbrei gereicht wird. Der Autor empfiehlt hier 300 bis 400 g dünnen Griesbrei mit 2 Eßlöffeln Wismut und einem Eßlöffel Milchzucker zu verrühren und möchte darauf geachtet haben, daß sowohl der Griesbrei völlig homogen sei als auch Klumpenbildung des Wismuts oder des Milchzuckers vermieden wissen. Der Patient wird nun mit Brust und Bauch anliegend auf die Platte gelegt. Die Entfernung der Röhre richtet sich nach der Größe des Plattenformats und der Stärke des Patienten. Bei Magenaufnahmen zentriert man etwas oberhalb des Nabels links neben der Wirbelsäule, bei Darmaufnahmen direkt über dem Nabel in der Mittel-

linie. Exponiert wird nach Goldammer durchschnittlich $2^1/_2$ bis $3^1/_2$ Minuten. Sind mehrere Aufnahmen erforderlich, so erhält der Patient in der Zwischenzeit nur flüssige Kost. Wismuteinläufe wurden, obwohl sie schönere Bilder liefern, bei diesem Autor nie gemacht.

Soviel über die Technik. Bevor wir nun zu den röntgenologisch feststellbaren Form- und Lageveränderungen des Magens übergehen, sei hier noch kurz der Diagnostik der hochsitzenden Pulsionsdivertikel des Ösophagus gedacht. Nach Rösler (19) erscheint das Divertikel auf der Platte als eine lokale Erweiterung, die in der Halsregion und oberen

Fig. 23.

Nach Rösler: Fall I. Rechts ist der Mittelschatten am Übergang des supra- in den infraclavikulären Abschnitt bogenförmig vorgewölbt.

Thoraxapertur neben dem Ösophagus gelegen ist und seinen Inhalt nicht direkt nach unten entleert. Am besten ist es bei schräger Durchleuchtung sichtbar. Form- und Größenveränderungen hängen ab von der Füllung mit schattengebenden Massen. Synchrone Bewegungen mit dem Schluckakt.

Um nun die Veränderungen des Magens erkennen zu können, ist es erforderlich, über die in der Norm vorhandene Form und Lage der in Betracht kommenden Teile sicheres zu wissen. Dies ist jedoch nicht einfach, da wie Simmonds (20) betont, ein und derselbe Magen je nach der Drehung um die horizontale Achse ganz verschiedene Bilder geben kann.

Auch die Tonusdifferenzen bedingen nach Schlesinger (21) eine Vielgestaltigkeit des radiologischen Magenbildes. Schlesinger teilt die verschiedenen Formen in Hyper-, Ortho-, Hypo- und atonische ein, doch können Übergänge einer Form in die andere statthaben, was nach Schlesinger während der Einnahme der Mahlzeit, nach Haudek während der Verdauungszeit vor sich geht.

Die meisten Anhänger hat wohl die Ansicht Rieders (22), der den Magen in Angelhakenform fast ganz links von der Medianlinie liegend, mit nach aufwärts gerichtetem Pylorus annimmt. Die Rinderhornform Holzknechts (23) ohne Hubhöhe soll eine seltene Ausnahme darstellen. Jedoch kann nach Simmonds (24) ein Riederscher Typus mit deutlicher Hubhöhe auf der Platte als Holzknechtscher erscheinen, sobald nämlich die große Kurvatur sich nach vorn und oben dreht, wodurch in der Projektion die Hubhöhe verschwinden muß. Nach Goldammer (25) ist

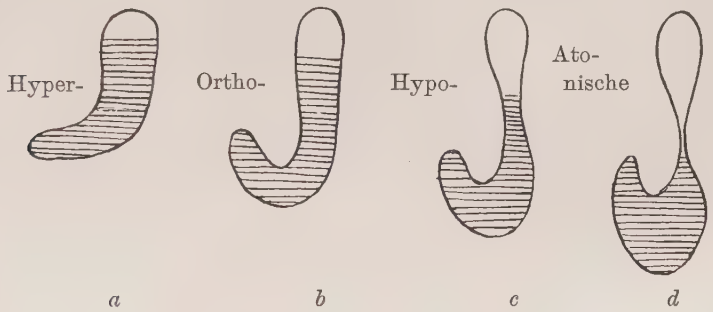

Fig. 24.
Nach E. Schlesinger.

an einer solchen Verlagerung des Magens hauptsächlich der Füllungszustand der unterliegenden Därme schuld. Er schlägt daher vor, durch geeignete Vorbereitungen die übermäßige Füllung des Darmkissens auszuschalten oder auf ein gemeinsames Maß zu reduzieren. Derselbe Autor tut einer eigentümlichen Konturzeichnung Erwähnung, die nach ihm deshalb Interesse beansprucht, weil sie, ziemlich häufig vorkommend, ohne pathologisch zu sein, zu Fehldiagnosen Veranlassung geben kann. Es ist dies ein Einschnitt an der großen Kurvatur, der zur Diagnose Sanduhrmagen verführen könnte, der jedoch nichts bedeutet als eine durch Kontraktion bedingte Einkerbung an der Grenze zwischen Fundus und Korpus, die die rückläufige Bewegung des Speisebreies verhindern soll. Auch Schlesinger und Holst (26) geben in ihrer Veröffentlichung als Resultat ihrer Untersuchungen bekannt, daß sie eine konstante Normalform des gesunden Magens nicht feststellen konnten, daß dieselbe vielmehr

außerordentlich durch die Körperlage beeinflußt werde. Den Pylorus als tiefsten Punkt fanden sie allerdings nur bei krankhaften Mägen. Nicht unerwähnt darf bleiben, daß die Kliniker die radiologisch gefundenen Magenformen nicht durchweg anerkannt haben. Man hat die Erklärung des Widerspruchs darin gesucht, daß die Radiologen in aufrechter Körperhaltung untersuchen, während die Kliniker ihre Prüfung in horizontaler Rückenlage vornehmen, eine Lage, die, bei der Durchleuchtung angewandt, ein der klinisch gefundenen Form ähnliches Bild ergibt. Stiller (27) z. B. ist der Meinung, daß die radiologisch gefundene Schlauchform des Magens mit aufwärts gerichtetem Pylorus ein Resultat der Wismuteinwirkung auf die Magenwand sei. Diese ziehe sich um die Wismutfüllung in einer über das physiologische hinausgehenden Weise zusammen und es fülle sich der Magen bei der Wismutmahlzeit viel langsamer als gewöhnlich. Dies sei die Ursache der Schlauchform des radiologischen Magens, wobei der Haken den stark kontrahierten unteren Magensack darstelle. Zum Beweis für seine Ansicht führt Stiller die Tatsache an, daß bei dem ektatischen Magen die Schlauchform bereits zwei Stunden nach der Mahlzeit sich in einen breiten Magensack verwandelt, da hier die tonische Zusammenziehung eben früher aufhört, als beim normalen Magen. Die aus verschluckter Luft bestehende Magenblase ist dicht unter dem Zwerchfell sowohl bei der normalen wie bei der veränderten Magenform zu erkennen. Nach Schlesinger (28) erkennt man zwischen der Magenblase und dem Inhalt eine intermediäre Schicht, die in der Dichtigkeit die Mitte hält zwischen Inhalt und Blase und die dieser Autor aus abgesondertem Magensekret erklärt.

Es hängen die Veränderungen der normalen Magenform und -lage eng zusammen mit der Ptosis der gesamten Abdominalorgane. Doch können auch Formveränderungen des Magens allein vorkommen, die ihre Ursache in Neubildung der Umgebung des Magens oder in krankhaften Veränderungen des Magens selbst haben.

Ist das erstere der Fall, finden raumbeengende Veränderungen an anderen Organen statt, so kann es nach Goldammer (20) durch Verdrängung des ganzen Magens oder eines Teiles desselben zu ganz atypischen Magenformen kommen, wobei dieser Autor darauf aufmerksam macht, daß man die typischen Bilder, die bei Wandveränderungen des Magens zustandekommen, aufs genaueste kennen müsse, um feststellen zu können, ob ein fühlbarer Tumor dem Magen angehöre oder nicht. Goldammer führt zwei Fälle an. Im ersten ist es ein leicht ptotischer Magen, dessen eigentümliche Form „durch ein großes Bauchdeckensarkom hervorgerufen ist, auf dem der untere Teil des Magens einer flachen Schale vergleichbar ruht.“ Im zweiten Falle ist es ein Magen von senkrechter schlauchförmiger

Gestalt, den ein retroperitoneales Drüsensarkom gegen die linke Bauchwand gepreßt hält.

Von lokalen Prozessen in der Magenwand, die zu Formveränderungen des Magens führen können, ist erstens das runde Magengeschwür zu nennen, das später durch narbige Schrumpfung zu Erweiterung, unter Umständen zum Typus des Sanduhrmagens führen kann, und das Karzinom. Bezüglich der Unterscheidung zwischen gutartiger und bösartiger Stenose betont Goldammer (30) 3 differentialdiagnostisch wichtige Momente:

1. „daß beim Karzinom die Erweiterung niemals so hochgradig wird, als bei der narbigen Stenose,

2. das Fehlen der Hubhöhe bei Ca. auch bei ausgesprochener Ptosis,

3. die auffallend breite Grenzlinie des Schattens nach dem Pylorus zu bei Ca., gegenüber der mehr nach dem Ausgang zu sich verjüngenden Kontur, die man bei benigner Stenose zu sehen bekommt."

Eine Erklärung des ersten Punktes sieht Goldammer in der raschen Entstehung der Stenose, die dem Magen keine Zeit zu so enormen Erweiterungen läßt, wie wir sie bei narbigen Stenosen finden.

Den zweiten und dritten Punkt erklärt sich dieser Autor durch die Annahme, daß sich infolge der karzinösen Erkrankung der Wand des pylorischen Magenabteils das Antrum pylori sich nicht zu füllen vermag, wodurch der Tiefstand der großen Kurvatur nicht zum Ausdruck gebracht wird. Das Fehlen der Hubhöhe wäre also nur ein scheinbares. Mit dieser Annahme erklärt sich Goldammer auch die eigentümlich breite Grenzlinie des Magenschattens nach dem Darm zu. Er hält daher einen nur wenig ptotischen und ektatischen Magen für immer verdächtig auf maligne Neubildung in der Pylorusgegend, jedoch ist nach ihm betreffs der Diagnostizierbarkeit nicht palpabler Tumoren größtmöglichste Vorsicht geboten. Er hebt dann hervor, wie sich auf dem Röntgenogramm raumbeengende Tumoren, die von den Kurvaturen ausgehen, sich in besonders deutlicher Weise ausprägen. Da an den erkrankten Partien jede peristaltische Bewegung fehlt, so sind die Oberflächenkonturen der unregelmäßigen Neubildungen durch den Wismutschatten um so besser darzustellen. Die normale, scharfe Umgrenzung des Magenschattens wird hier ersetzt durch eine unregelmäßige, „wie angefressen aussehende dem Bilde oft die bizarrsten Formen gebende Kontur."

Anschließend berichtet Goldammer (31) von einem interessanten Karzinombild, das er bei einer 29jährigen Patientin fand. Es war dies, wie sich bei der späteren Operation herausstellte, ein kraterförmiges Ulkus, dessen Ränder karzinös entartet waren, und das an der vorderen Wand der Pars pylorica saß. Auf der Platte hatte man stets einen normal großen vertikal stehenden Magenschatten, dessen unterem Pol sich ein

kleiner viereckiger scheinbar mit dem Magen nicht in Zusammenhang stehender Schatten ansetzte. Es hatte sich hier, so nahm der Autor an, das Lumen des Ulkus mit Wismutbrei gefüllt, während die karzinösen Ränder den Brei verdrängt und so zu einer Trennung der beiden Schattenbilder geführt hatten.

Jonas (32) gibt in seiner Abhandlung über radiologische Feststellung gewisser Krankheitsbilder des Magens einige Symptome der an verschiedenen Stellen der Magenwand sitzenden malignen Neubildungen an. Beim Karzinom der Pars pylorica: Füllungsdefekt bei Wismutbrei; bei Wandinfiltration mangelnde palpatorische Inhaltsverschieblichkeit. Die Kardiatumoren sind kenntlich an der Stauung oberhalb des Hindernisses. Bei Tumoren der Pars media Magenschrumpfung eventuell Sanduhrmagen durch Zirrhus oder sklerosierende Gastritis. Nach Fink (33) sind Karzinome am Pylorus bei einiger Größe an dem Fehlen der Pars pylorica und den halbmondförmigen Absätzen des Wismutschattens gegen den Pylorus zu erkennen. Schwierig ist oft die Diagnose der Tumoren der kleinen Kurvatur. Kleine Aussparungen in der Kontur und pilzförmige Vorsprünge des Wismutschattens in das Karzinom sind nach Fink die zu beachtenden Merkmale. Bei Karzinom der Hinterwand will er auf die geringere Dichte des Schattens Wert gelegt haben. Hinsichtlich der Resezierbarkeit eines Karzinoms gibt Haudek (wie Holzknecht in der Berliner klinischen Wochenschrift berichtet (34), als positives Zeichen die erhaltene Hakenform des Magens an, die eine nicht allzugroße Ausdehnung des Prozesses garantiert.

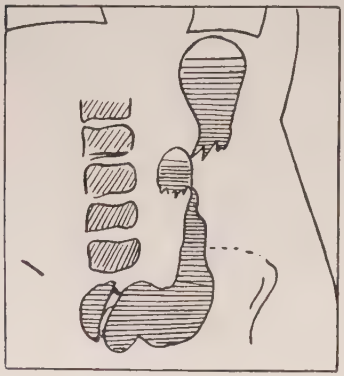

Fig. 25.

Fall von Haudek. In der Leber penetrierendes Ulkus der kl. Kurvatur. Querraffung des Magens durch Ulkusschrumpfung.

Besteht so die Möglichkeit der Diagnose bösartiger Neubildungen auf radiographischem Wege, so ist dies andererseits auch ein Verfahren, das uns die Diagnose des Ulcus ventriculi erleichtern und befestigen hilft. Zwar bestreitet Jollasse (35), daß bei unserer jetzigen Technik die Röntgenstrahlen geeignet seien, die zweifelhafte Diagnose eines Ulcus ventriculi zu stützen, wie auch dieser Autor die Möglichkeit der röntgenologischen Frühdiagnose eines Magenkarzinoms nicht anerkennt. Jollasse kommt zu diesem Schluß, obwohl er selbst an Patienten die Beobachtung gemacht hatte, daß auf flachen Ulzera des Magens ein Wismut-

beschlag zustandekommt, was von Hemmeter im Tierexperiment bestätigt wurde. Andererseits konnte an dem Materiale des Wiener Röntgenlaboratoriums, wie Haudek (36) in der Münchener med. Wochenschrift mitteilt, dieser Befund nie gemacht werden. Dagegen konnten nach diesem Autor wiederholt im Bereiche des Magens Wismutflecke nachgewiesen werden, die von den Hauptschatten getrennt erschienen. Es handelte sich dabei um Ablagerung von Wismut in Ausstülpungen oder Nischen der Magenwand, hervorgerufen durch ein penetrierendes Ulkus. Haudek beschreibt dieses Bild als ein divertikelartig sich vom Hauptschatten abhebender Fleck, der mit der Magenfüllung gewöhnlich durch ein Schattenband verbunden erscheint, und am Gipfel eine kleine Gasblase trägt. Diese Flecken sind palpatorisch nicht verschieblich. Als differentialdiagnostisch wichtig führt Haudek noch zwei Möglichkeiten des Liegenbleibens von Wismut in pathologischen Nischen an. Erstens oberhalb der verengten Stelle eines organischen Sanduhrmagens, und zweitens in einem zerklüfteten Tumor. Doch hält er diese Form für gut abgrenzbar von dem penetrierenden Magengeschwür. Nach Fink (37) sind sichere Anhaltspunkte für die Differentialdiagnose Uclus benignum, Karzinom nicht gegeben. Er hält die Schleifenform des Magens unter Umständen für ein Zeichen des Ulkus. Reiche (38) beschreibt einen Fall, bei dem auf der Platte ein divertikelartig sich von der Magensilhouette abhebender Schatten zu sehen war. Bei der Autopsie fand sich ein Ulkus, dessen Grund infolge starken intraventrikulären Druckes handschuhfingerartig hervorgetrieben war. Holzknecht (39) berichtet in der Berliner klinischen Wochenschrift die von Haudek entdeckten oben erwähnten radiologischen Symptome des perforierenden Ulkus. Er erwähnt, daß Haudek (40) die sich im Schattenbilde des Magens verbergenden Ulzera durch Drehung des Patienten sichtbar macht, ebenso den Schatten schlecht gefüllter Ulzera durch Anreicherung vermittelst entsprechender Lage deutlich gestaltet. Das an der kleinen Kurvatur gelegene nach vorn und rechts perforierende Ulkus zeigt, sofern nicht Perforation in die vordere Bauchwand stattgefunden hat, respiratorische Verschieblichkeit. Über die Diagnose des tiefgreifenden, kallösen Geschwürs schreibt Faulhaber (41) in der Münchener medizinischen Wochenschrift. Er führt als Symptom

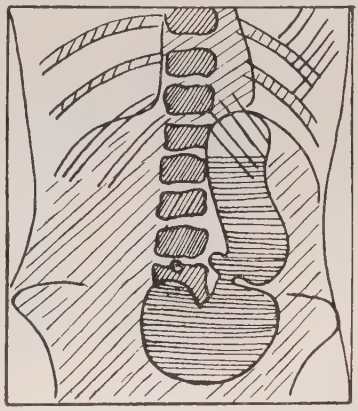

Fig. 26.
Fall von Faulhaber.

die fleckförmige Unterbrechung der sonst gleichmäßigen Magenkontur an. Der Fleck kann dem Hauptschatten breitbasig oder pilzförmig aufsitzen. Der Autor geht dann weiterhin auf die schon oben erwähnte Diagnostizierbarkeit des penetrierenden Ulkus über, wobei auch er die Unverschieblichkeit des vom Magenschatten getrennt liegenden kleinen Schattens hervorhebt. War bis jetzt nur von der Erkennung der großen tiefsitzenden Magengeschwüre die Rede, so spricht de Quervain (42) über die Diagnosestellung kleiner, wenig fortgeschrittener Magengeschwüre. Er erwähnt einleitend, daß Faulhaber (43) auf ein Symptom hinweist, das er im Anschluß an einen von Enderlen operierten Fall von Bedeutung hält. Es bestand hier auf der Platte eine hochgradige Stenose. Bei

Fall von De Quervain.

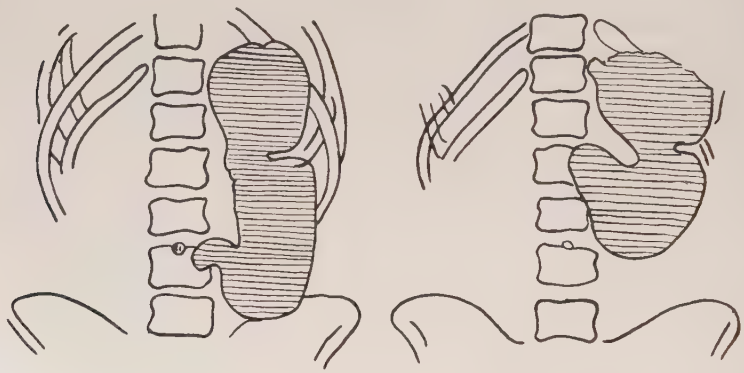

Fig. 27.
Spastischer Sanduhrmagen bei Ulcus rotundum. Vor der Operation.

Fig. 28.
Derselbe Fall. 6 Wochen nach der Operation. Vor der Atropininjektion.

der Operation fand sich die Stelle jedoch noch für 3 Finger durchgängig. Faulhaber führt die hochgradige Stenosierung in diesem Falle auf lokale tetanische Kontraktion der Magenwand zurück, hervorgerufen durch den kontinuierlichen Reiz des Ulkus. Auch von Haudek (44) wird in dieser Veröffentlichung berichtet, daß er, obwohl Nischensymptome fehlten, 12 mal Ulkus an der kleinen Kurvatur diagnostizieren konnte, weil eine Einziehung an der großen Kurvatur vorhanden war. Auch Schlesinger und Nathanblut (45) nehmen an, daß in zwei beobachteten Fällen die Stenosierung durch Faltenbildung innerhalb der stenosierten Stelle und durch dauernde tetanische Kontraktion gesteigert wurde.

Rieder (46) betont neuerdings die Bedeutung der Atropindarreichung zur Erkennung organischer und spastischer Verengerungen. De

Quervain gibt nun den von ihm beobachteten Fall bekannt. Es bestand hier eine kleine Ausbuchtung der kleinen Kurvatur und eine beträchtliche Einschnürung der großen Kurvatur. Die Operation ergab ein kleines Ulkus an der kleinen Kurvatur. Dasselbe wurde entfernt. Sechs Wochen nach der Operation war die Einschnürung an der großen Kurvatur immer noch zu erkennen. Sie verschwand nach Injektion von $^1/_2$ mg Atropin fast vollständig. Bei der Operation war von der Einschnürung nichts zu bemerken, was der Beobachter teilweise auf die Narkose, teilweise auf den mangelnden Reiz der Nahrungszufuhr zurückführt. Daß die Kontraktion noch 6 Wochen nach der Operation bestand, schreibt der Autor dem Reiz durch die Naht zu.

Was die Diagnose des Sanduhrmagens betrifft, so bietet sie nach Fink (47) ein äußerst dankbares Gebiet, doch warnt er vor Verwechslungen mit den normalen Schnürungen der Incisura cardiaca und des Sphinkter pylori. Die Schwere der Funktionsstörungen ergibt sich nach ihm aus dem eventuellen Versagen der durch Massage zu bewirkenden Entleerung des Wismuts aus dem oralen Sack in den aboralen. Auch Goldammer (48) betont, daß es ihm bisher immer gelungen ist, die Diagnose Sanduhrmagen zu sichern und tritt damit Holzknecht (49) entgegen, der die röntgenographischen Methoden zum Nachweis des Sanduhrmagens für unzuverlässig hält. Goldammer läßt, um den Magen schön graphisch darzustellen, die Wismutmahlzeit in 2 Portionen nehmen. Der Patient ißt erst so viel, als er herunterbekommt, macht dann eine Pause von $^3/_4$ Stunden und bekommt darauf die zweite Portion. Während dieser Zeit hat die erste Menge die Stenose passiert, und der Fundusteil kann von neuem gefüllt werden. Die Differentialdiagnose zwischen organischem und spastischem Sanduhrmagen wäre, wie oben erwähnt, durch Atropin zu stellen. Die Unterscheidung zwischen ulzerösen und karzinomatösen Sanduhrmagen hat, wie Holzknecht (50) in der Berliner klinischen Wochenschrift berichtet, Haudek (51) gemacht. Dieser sieht das Charakteristische des ulzerösen Sanduhrmagens in einer ganz zirkumskripten, also in der Längsrichtung wenig ausgedehnten Querraffung des Magens. Die Stenose ist fast stets an der kleinen Kurvatur lokalisiert, selten vorn

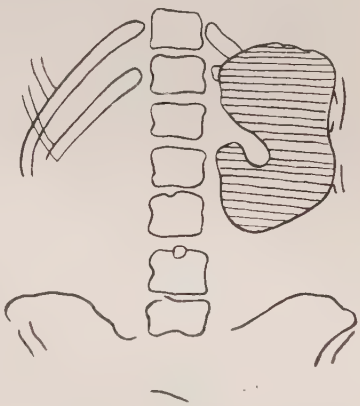

Fig. 29.
Derselbe Fall. 10 Minuten nach Injektion von $^1/_2$ mgr Atropin.

oder hinten, fast nie an der großen Kurvatur. Letztere ist bei der Palpation als scharfe, glatte Wand zu erkennen. Eine eventuelle Resistenz liegt rechts von der Enge. Im Gegensatz dazu ist die Stenosierung bei dem karzinomatösen Sanduhrmagen lang gestreckt, die Enge liegt an der großen Kurvatur und die Resistenz ist auf beiden Seiten derselben zu fühlen. Die Wände sind in großer Ausdehnung unregelmäßig zackig. Auch die Längsschrumpfung zeigt bei den beiden Prozessen insofern verschiedenes Verhalten, als wir beim Ulkus oft bei nur geringer Wandveränderung starke Schrumpfung vorfinden, während beim Karzinom in einem Stadium nur geringer Schrumpfung bereits ausgedehnte Wandveränderungen bestehen. Beim Ulkus finden wir ferner oft Längsraffung der kleinen Kurvatur, hohe Linkslage des Pylorus und steiles Aufsteigen des letzten Stückes der großen Kurvatur.

Nachdem vorstehend Formveränderungen des Magens zur Besprechung gelangten, die sich von lokalen Prozessen ableiteten, kämen nun die ausgedehnten Veränderungen, die infolge von Senkung des Magens allein, oder der ganzen Abdominalorgane sich auf röntgenologischem Wege feststellen lassen. Doch sei zuvor noch der Versuche Erwähnung getan, die es sich zur Aufgabe gemacht hatten, die sekretorische und motorische Tätigkeit des Magens vermittelst der Röntgenographie zu prüfen. Schwarz (52) prüft die sekretorische Tätigkeit des Magens, indem er den Patienten Kapseln aus Goldschlägerhäutchen, gefüllt mit Wismut eine Viertelstunde nach dem Frühstück verschlucken läßt. Der Schirm zeigt einen kreisrunden Schatten. Je rascher die Häutchen gelöst werden, desto konzentrierter ist die freie Salzsäure.

Auch die Motilität des Magens ist mit dem Röntgenverfahren zu studieren. Nach Jollasse (53) entleert sich ein motorisch normaler Magen eines Inhalts von 200 g Griesbrei mit 30 g Wismut in 2—3 Stunden. Eine gestörte Motilität nimmt er an, wenn nach 3 Stunden noch ein deutlicher Schatten zu sehen ist. Bei rechter Seitenlage fand er häufig, wenn auch nicht regelmäßig, eine beschleunigte Entleerung. Bei Männern entleerte sich der Magen oft schneller als bei Frauen, und war häufig schon nach 2 Stunden leer. Auch Markowic und Perussia (54) glauben in neuester Zeit nachgewiesen zu haben, daß in jedem Fall von rechter Seitenlage eine Beschleunigung, bei linker Seitenlage eine Verlangsamung vor sich gehe. Nach diesen Autoren gibt uns diese Veränderung der Motilität bei Lagewechsel ein differentialdiagnostisches Mittel zur Unterscheidung von Motilitätsstörungen bei Atonie und Pylorusstenose. Bei ersterer ist die Differenz zwischen rechter und linker Seitenlage besonders groß, bei der Stenose nur gering, ein Befund, den auch Haudek (55) gemacht hat. Dieser letztere hatte häufig Gelegenheit, bei Ulkus der kleinen Kurvatur

Motilitätsstörungen des Pylorus zu beobachten, auch wenn dieser von dem Prozeß selbst nicht mitergriffen worden war. Er hat die Möglichkeit eines vorliegenden Zuges von Seiten der kleinen Kurvatur ausgesprochen. Holzknecht weist auf einen vielleicht bestehenden reflektorischen Pylorusschluß hin. Das mit sauren Massen erfüllte Duodenum hält den Pylorus zu seinem Schutze verschlossen und verlängert so die Austreibungszeit. Die früher als Charakteristikum für Pylorusstenose angeführte Peristaltik wurde nach diesem Autor auch bei ulzerösen, oder karzinomatösen Wandveränderungen mit Freibleiben des Pylorus gefunden.

Ein wesentlich anderes Bild als die Mägen, welche durch Pylorusstenosen erweitert sind, bilden nach Jollasse (57) die atonischen und ptotischen Mägen. Zwar können nach ihm auch die am Pylorus stenosierten Mägen ptotisch sein, doch ist die Form des gefüllten Magens eine andere. Bei Atonie und Ptosis haben wir nicht ein vertikalstehendes Rohr, sondern einen plumpen halbkreisförmigen Sack mit horizontaler oberer Grenzlinie. Auch reicht der Magen mehr nach rechts als gewöhnlich. Jollasse hat in solchen Fällen partielle, tonische Kontraktionen beobachtet, die einen Sanduhrmagen vortäuschen. Er rät daher bei der Diagnose zur Vorsicht und empfiehlt Baucheinziehen, Massage. Über die Art der Form- und Lageveränderungen bei Senkung des Magens sind die Ansichten geteilt. Die früher von Glénard geäußerte Ansicht von einer primären Senkung der Flexura coli dextra, und einer folgenden Magensenkung ist heute verlassen. Stiller und mit ihm die meisten Kliniker sehen als primäre Ursache des ganzen Vorganges eine Asthenia universalis congenita, die eine Atonie und eine Ptosis ventriculi zur Folge hat. Grödel (58) spricht überhaupt nur von einer Pyloroptose und leugnet das Vorkommen einer Gasteroptose. Die Senkung des Pylorus ist nach ihm durch die Verschieblichkeit desselben nachwesilich. Holzknecht (59) nimmt, wie Stiller eine Senkung des ganzen Magens an, jedoch denkt er sich das Zustandekommen dieser Senkung anders. Primär ist nach ihm

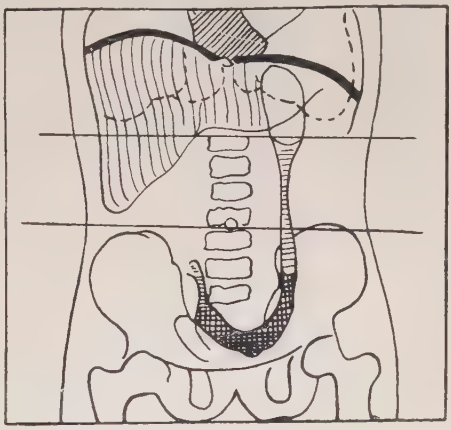

Fig. 30.

Nach Schürmayer. Schematisches Röntgenbild. Gastroptosis und Magenschrumpfung. Senkung des gastralen Zwerchfellbogens.

die Erschlaffung der Bauchwand; die Därme sinken nach unten, wodurch der Magen seiner Stütze beraubt wird und samt dem Zwerchfell nach unten tritt. Einen genauen Überblick über diese Zustände gibt Schürmayer(60) in seiner Abhandlung über pathologische Lageveränderungen bei Abdominalorganen. Für untrennbar verbunden mit der Enteroptose hält Schürmayer die gänzliche oder einseitige Zwerchfellsenkung, da eine Senkung der in Betracht kommenden subphrenischen Organe nur dann statthaben könne, wenn das Zwerchfell auch in Exspirationsstellung durch einseitige oder beiderseitige Lockerung seiner Fixation dauernd nach unten zu disloziert sei. Er schildert dann, wie bei einer Lebersenkung der rechtsseitige Zwerchfellbogen, der sich normalerweise im Röntgenbilde um die fünfte Rippe in der Parasternallinie gemessen, als mittlere Lageebene auf und abbewegt, beträchtlich tiefer sinkt. Bei einer isolierten Magensenkung muß der gastrale Zwerchfellbogen nachgehen. Dieser, der schon normalerweise um einen halben Interkostalraum tiefer steht als rechts, sinkt dann ganz beträchtlich nach unten und veranlaßt das auffallende Bild, daß der Herzschatten, der sonst dem Zwerchfellschatten breit aufliegt, nun gänzlich frei schwebt. Hier muß jedoch nach Schürmayer darauf geachtet werden, daß diese Senkung scheinbar fehlen kann, wenn eine adorale Aktasie statthatte, die zur Vergrößerung der Magenblase geführt hat. Um das reine Senkungsbild zu erhalten, müssen die angesammelten Gase beseitigt werden, worauf dann der adorale Magenpol nach unten sinkt. Auch einer Verlagerung der Aorta ventralwärts tut Schürmayer Erwähnung. Sie soll zustandekommen durch eine Lockerung der bindegewebigen Fixationsgewebe, hinter dem lumbalen Zwerchfellbogen. Der Autor warnt hier vor einer Verwechslung mit Vitium cordis, wozu die bestehenden Symptome Pulsatio epigastrica, Palpitatio cordis, hohe Pulsbeschleunigung verleiten könnten. Das Röntgenbild läßt jedoch meist deutlich die vorliegenden anatomischen Veränderungen erkennen, die die Herzaktion stören. Finden die erwähnten Lageveränderungen beiderseitig statt, so haben wir das typische Bild der Enteroptose vor uns. Auf den Lungenbefund kann die dauernde Inspirationsstellung des Zwerchfells insofern einen Einfluß haben, als durch die dauernde Dehnung in sagittaler Richtung abnorme Spannungsverhältnisse erzeugt werden, die zur Folge haben können, daß die Lungenspitzen relativ luftleer sind. Nach Schürmayer ist in solchen Fällen verschärftes Inspirium, ja sogar manchmal Bronchialatmung zu hören. Der Autor wendet sich nun der Besprechung speziell der Gasteroptosis zu. Während der pathologische Anatom von Gasteroptosis spricht, wenn der Pylorus disloziert ist und abwärts von der Leber steht, hat nach Schürmayer der Kliniker zu berücksichtigen, daß mit der Ptosis häufig eine Ektasie Hand in Hand

gehen kann. Für den Kliniker sind die Zeichen einer Magensenkung: Perkutorischer Nachweis der Lungen-Magengrenzen tiefer als im vierten ,,Interkostalraum, Möglichkeit die kleine Kurvatur zu sehen, zu palpieren oder zu perkutieren, Herabreichen der großen Kurvatur bis unterhalb des Nabels.“ Das Röntgenbild läßt uns noch andere Formen von Magensenkung erkennen, und zeigt, daß auch ein geschrumpfter Magen sich in Gasteroptosestellung befinden kann. Die älteren Arbeiten, die über Gasteroptose existieren, lehnt Schürmayer ab mit dem Bemerken, daß sie von der ganz irrigen Ansicht ausgehen, der Magen läge median, während wir ihn heute links von der Mitte wissen. Ein Epigastrium unter dem Processus xiphoideus gibt es nach ihm nicht. Für möglich hält er die Bezeichnung Paragastrium. Für sehr beachtenswert in dieser Frage hält der Autor die Ausführungen Simmonds (61), möchte jedoch nicht vergessen wissen, daß die Verhältnisse an der Leiche bei geöffnetem Abdomen andere sind, als im Leben, wo ganz andere Spannungsverhältnisse vorliegen. Simmonds konnte in 50% bei Frauen, in 5% bei Männern Tiefstand des Pylorus unter der Leber nachweisen. Meinert (62) nimmt für Frauen sogar 90% an. (Joseph 63), Bräuning (64) erwähnt, daß bei Senkung des Magens neben dem Tiefstand des unteren Poles eine Erschlaffung des Fundus mit beschleunigter Entfaltung besteht. Bei Fällen mit beschleunigter Entfaltung ohne objektive Veränderungen, dagegen mit subjektiven Beschwerden hält er das Bestehen einer eben beginnenden Gasteroptose oder Dilatation für nicht ausgeschlossen.

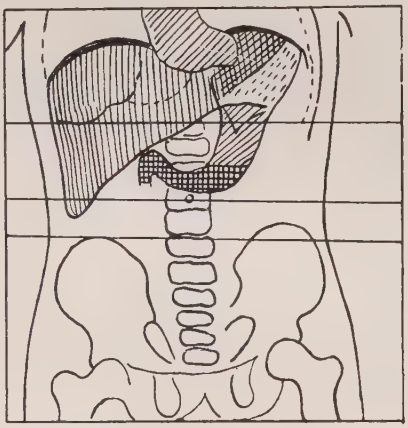

Fig. 31.

Nach Schürmayer. Durch adorale Magenektasie larvierter Tiefstand des adoralen Magenpols.

Nach Goldammer (65) stellt sich auf der Platte der ptotische Magen wie ein an zwei Aufhängepunkten fixierter, schlaff nach unten hängender Schlauch mit annähernd parallelen Konturen der großen und kleinen Kurvatur dar. An der Grenze von Pylorus und Korpusteil besteht ein spitzwinkliger Knick, so daß der kaudale Magenpol tiefer steht als der Pylorus. Goldammer erwähnt jedoch anschließend, daß einige Autoren auf dem Standpunkt ständen, daß dies normale Magenbilder seien, da sie außerordentlich häufig gefunden würden.

Schürmayer (66) empfiehlt, sich im Röntgenbilde Form und Länge des Magens anzusehen, bevor man zur Ausheberung schreitet. Man kann sich bei dieser Gelegenheit auf der Platte meist auch überzeugen, daß ein einziger tiefster Punkt nicht existiert, woraus die Notwendigkeit der Anwendung außerordentlich großer Wassermengen resultiert, will man den Magen auswaschen. Auch bei Einführung des Magenschlauches gibt das Röntgenbild darüber Aufklärung, wenn der Schlauch den Grund des Magens erreicht hat. Die Anwendung der von Jollasse (67) beschriebenen Quecksilbersonden hält der Autor für zweckmäßig, die Verhältnisse weiterhin klar zu stellen. Ferner hält Schürmayer das Röntgenverfahren für außerordentlich dienlich zur Kontrolle der therapeutischen Maßnahmen. Sei es, daß der Magen an die vordere Bauchwand angenäht wurde, oder daß man sich zur Hebung des Pylorus und Duodenums durch Raffung des Ligamentum gastro-hepaticum entschlossen hat, oder man eine Gastroenterostomia retrocolica vorgenommen; in jedem Falle wird uns das Röntgenverfahren behilflich sein, sowohl die Indikation zu einem dieser Verfahren je nach Form des Magens und Art der Verlagerung zu stellen, als auch nach vollzogener Operation zu kontrollieren, ob die erstrebten Verbesserungen vom mechanischen Gesichtspunkte wirklich gelungen sind.

Nach Charles Lester Leonards (68) findet sich bei Gasteroptosis eine kräftige Peristaltik im Liegen, während sie bei aufrechter Stellung ganz fehlt. Er empfiehlt daher, daß solche Patienten nach den Mahlzeiten liegen sollen, um die Entleerung des Magens zu erleichtern.

Bevor wir nun zu den Veränderungen am Darm übergehen, sei es gestattet noch eine Arbeit von Pfahler (69) über die Röntgenstrahlen als Hilfsmittel bei der Gallensteindiagnose zu erwähnen. Der röntgenologische Nachweis von Gallensteinen ist schwer. Die Dichtigkeit der Steine unterscheidet sich nur wenig von der sie umgebenden Galle. Leichter ist es, wenn die Konkremente Kalziumsalze enthalten. Weiterhin haben wir es meist mit korpulenten Leuten zu tun; es stören ferner die respiratorischen Verschiebungen. Absolute Korrektheit bei der Expositionszeit und dem Härtegrad der Röhre ist erforderlich. Differentialdiagnostisch kommen in Betracht: Kalkablagerungen in den Rippenbögen, Nierensteine, Reste von Wismut oder sonstiger Inhalt im Magen-Darmtraktus.

Über die Technik schreibt er: Gründliche Darmentleerung, der Magen muß leer sein. Daher ein Abführmittel am Abend vorher und morgens nüchtern untersucht. Über die Lagerung des Patienten gibt der Autor teilweise neue Maßnahmen an. Lagerung auf das Abdomen mit der Platte unter der Gallenblasengegend. Die Arme sind aufwärts gestreckt. Der Oberkörper wird dann möglichst weit nach links gebeugt, nicht rotiert. Hierdurch wird der Zwischenraum zwischen der unteren Rippe und dem

Darmbeinkamm zum Klaffen gebracht. Die Röhre mit Kompressionszylinder wird so eingestellt, daß der Normalstrahl schräg zwischen letzter Rippe und Darmbeinkamm nach der Gallenblase zu gerichtet ist. Expositionszeit kurz, im Atemstillstand. Der Autor verfügt über 3 positive Fälle mit operativer Bestätigung.

Wie uns die Röntgenologie bei den Erkrankungen des Magens oft genaueste Diagnosestellung ermöglicht, so geht sie uns auch bei der Erkennung sowohl der lokalen wie der allgemeinen Erkrankung des Darmes als wichtiges Hilfsmittel an die Hand. Die Röntgenographie des Dickdarms hat betreffs der Diagnosenstellung allerdings größere Erfolge gezeitigt als die des Duodenum und des Dünndarms. Nach Grödel (70) ist der Verlauf des Duodenums nur selten nachweisbar und vom Dünndarm nur einige Schlingen, da ihn der Inhalt rasch wieder verläßt. Ebenso meint Jollasse (71), daß die Untersuchung des Dünndarms mit den jetzigen Methoden bisher zu praktischen Resultaten noch nicht geführt hat. Jedoch gibt Holzknecht in der Berliner klinischen Wochenschrift eine Methode an, um Duodenalstenosen röntgenoskopisch sichtbar zu machen. Holzknecht (72) empfiehlt zu diesem Zweck vor dem Wismutbrei eine Wismutwasseraufschwemmung zu geben. Der Pylorus bleibt offen, läßt die Aufschwemmung ins Duodenum treten und schließt sich erst bei Eintritt verdauungsbedürftiger Ingesta. Bei normalem Verhalten des Duodenums lassen sich bei der Durchleuchtung kleine, ruckweise fortbewegte Chymusquantitäten beobachten. Bei bestehender Stenose beobachtet man oberhalb der Enge einen wurstartigen Ausguß; statt der periodischen Verschiebung haben wir einen wirklichen oder scheinbaren Stillstand der Massen.

Ergebnisreicher ist, wie bereits gesagt, die Untersuchung des Dickdarms gewesen. Leicht sichtbar ist nach Grödel (73) das Coecum und das aufsteigende Colon, da sich hier der ganze Darminhalt sammelt. Die Flexuren sind an Gasblasen zu erkennen. Die Flexura hepatica liegt tiefer als die Flexura lienalis, was auch nach Jollasse zutrifft. Für schnelle Übersicht des Dickdarms eignet sich nach Grödel am besten der Einlauf, den er mit kurzem Ansatzrohr eventuell in Knieellenbogenlage zu machen rät, wobei der Einlauf meist sofort bis zum Coecum vordringt. Einen normalen Verlauf des Dickdarms kann man nicht angeben. Nach Jollasse (74) hat auch bei Darmgesunden das Colon transversum einen durchaus nicht konstanten Verlauf. Betreffs der in physiologischer Hinsicht errungenen Fortschritte tut Jollasse des röntgenoskopisch beobachteten Ablaufs der Dickdarmverdauung Erwähnung. Drei bis vier Stunden nach der Mahlzeit ist das Wismut im Coecum sichtbar. Nach 12 Stunden sind die Massen bereits im Transversum und Descendens nachzuweisen und nach

24 Stunden im ganzen Colon einschließlich S romanum. Der Autor erwähnt hier noch die Feststellung Holzknechts, der beobachtete, daß die Darmkontenta nicht langsam, sondern schubweise auf große Strecken fortbewegt wurden, wobei die Haustren verstreichen. Schwarz hat jedoch auch langsamer verlaufende Formveränderungen der Haustren beobachtet. Es ist ihm auch gelungen, ein Coecum mobile nachzuweisen, das von Wilms als häufige Ursache von „chronisch-perityphlitischen" Beschwerden bezeichnet worden ist, bei denen der Wurmfortsatz bei der Operation dann gesund befunden wurde. Diese Feststellung gelang Schwarz (75) mit Hilfe orthotischer Aufnahmen: einmal in aufrechter Körperstellung, und ein anderes Mal in linker Seitenlage. Beim Vorhandensein eines Coecum mobile soll beträchtliches Ausweichen nach der linken Seite statthaben. Hier seien auch die Versuche von Rhabau, Liertz (76) erwähnt, der berichtet, den Processus vermiformis und seinen Verlauf in 50% aller untersuchten Fälle nachgewiesen zu haben. Es gelang ihm dieses vermittelst Serienaufnahmen. Der Patient erhielt 4 Stunden vor der ersten Aufnahme einen Eßlöffel Wismut in Milch. Nach Jollasse bedürfen diese Befunde noch der Bestätigung.

Fig. 32.

Nach Haenisch: Fall Frl. P. Wismuteinlauf. Aussparung an der Grenze zwischen S romanum und Colon descendens. Diagnose auf Tumor. Operation bestätigt.

Einen großen Fortschritt hat die Diagnosestellung der Dickdarmstenosen, welcher Art dieselben auch sein mögen, durch Anwendung der Röntgenstrahlen gemacht. Das Bild zeigt, wie Goldammer (77) an einem Fall demonstriert, in diesen Verhältnissen die Wismutmassen entsprechende Zeit nach der Mahlzeit vor der Stenose angesammelt, einige Zeit später zu Klumpen geballt auch dahinter. Die Stelle der Stenose kann vollständig schattenlos bleiben, wie Goldammer annimmt, wenn die Stenose das Wismut zwar noch passieren läßt, aber in so geringer Säule, daß die darin enthaltene Wismutmenge zu gering war, um auf der Platte einen Schatten

zu hinterlassen. Haenisch (78) gibt in der Münchener medizinischen Wochenschrift 19 Fälle von Röntgenuntersuchungen bei Verengerung des Dickdarms bekannt, die teilweise zur Frühdiagnose von Karzinom führten. Ihm genügt bei der Röntgenuntersuchung des Dickdarms die Wismutmahlzeit per os nicht. Er hält Wismuteinläufe für erforderlich. Sehr wichtig ist, während der Einlauf in liegender Stellung erfolgt, die Beobachtung auf dem Leuchtschirm. Nur wichtige Momente sollen röntgenographiert werden. Was die Möglichkeit des Nachweises betrifft, so hält er nach diesem Verfahren für absolut erkennbar die Lageanomalien, Schlingenbildungen, Erweiterungen und Stenosen des Lumens, Abknickung, Verwachsung, Spasmen, Zugehörigkeit palpabler Tumoren zum Darme. Was die Sicherheit der Differentialdiagnosen bei Verengerungen des Lumens betrifft, so ist diese einigermaßen groß, bei der Unterscheidung von Tumoren des Darmes, Spasmen, Verengerungen durch Verwachsungen. Weiterhin legt Haenisch auf Grund seiner Erfahrungen Gewicht darauf, daß die klinischen Untersuchungsresultate stets genugsam berücksichtigt werden. Für eine genaue Diagnosenstellung hält er zweimalige Untersuchung in angemessenen Zeitabständen für nötig. Es kann durch die Röntgenuntersuchung in einzelnen Fällen die Frühdiagnose eines Karzinoms gestellt, in anderen die genaue Lage einer Stenose oder die Gründe einer hartnäckigen Obstipation festgelegt werden. Nach Beendigung der Untersuchung hält es Haenisch für notwendig, die Wismut-Bolus-Mischung unter Schirmbeobachtung auszuhebern, hauptsächlich, da dadurch dem Patienten große Beschwerden durch Verhärtung der Massen erspart bleiben. Was den Nachweis der Ursache einer bestehenden Obstipation betrifft, so geben Singer und Holzknecht (79) an Hand einiger Fälle in der Münchener medizinischen Wochenschrift ihre Erfahrungen hinsichtlich röntgenologischen Nachweises von spastischen Obstipationen bekannt. Das Rezept der beiden verwendeten Modifikationen von Einläufen beschreiben die Autoren wie folgt: „Erstens das Barium-sulphat-klysma, in einem Liter kochendes Wasser wird eine kalte Aufschwemmung von zwei reichlichen Eßlöffeln feinster Kartoffelstärke in dreiviertel Liter kaltes Wasser zugesetzt und nach neuerlichem Aufkochen 160 g Bariumsulphat in ein viertel Liter heißem Wasser aufgerührt. Nach neuerlichem 5 Minuten langem Kochen ist die Mischung auf 45 Grad abzukühlen.

Zweitens das Wismutklysma. In einem Liter kochendes Wasser wird eine kalte Aufschwemmung von zwei reichlichen Eßlöffeln feinster Kartoffelstärke mit einem viertel Liter kaltem Wasser zugesetzt und nach neuerlichem 5 minutenlangem Kochen 120 g Bismutum carbonic. in drei

viertel Liter kaltem Wasser aufgerührt, ohne weiteres Kochen hinzugefügt. Die Mischung bedarf der Abkühlung nicht."

Die Autoren fanden bei diesen Untersuchungen in der Mehrzahl der Fälle eine Hypertonie der distalen Kolonabschnitte, während der Tonus der proximalen Kolonabschnitte meist normal war. Jedoch zeigte dieser Teil des Kolons häufig Hypermotilität. Als technisch nicht immer nachweisbar fanden die Verfasser den Spasmus am Genu recto-romanum.

Es wäre nun die der Gasteroptose entsprechende Lageveränderung des Dickdarmes, die Colonoptose zu besprechen. Wir sehen hier häufig das Colon transversum wie Jollasse (80) sich ausdrückt, wie eine schief ins Becken reichende Guirlande verlaufen, wobei Schlingenbildungen und selbst Verwachsungen beobachtet und nachgewiesen wurden. Grödel (81) bezeichnet die bei der Senkung auftretende Form als V- oder W-form. Man geht nach Schürmayer (82), der dieses Krankheitsbild im Anschluß an die Gasteroptosis behandelt, bei der Untersuchung davon aus, daß das Colon ascendens spätestens 6 Stunden nach der Einverleibung des Wismutbreies mehr oder weniger gefüllt sein wird. Bei dieser Überlegung ist allerdings zu berücksichtigen, daß je nach verminderter oder gesteigerter Tätigkeit des Magens und Dünndarms das Bild eine Veränderung erfährt. Bei Magenatonie findet man oft nach 6 Stunden noch Brei im Magen. Bei peristaltischer Unruhe wird manchmal das Colon ascendens, ja sogar das Transversum nach dieser Zeit schon leer gefunden. Das Typhlon wird mitunter weit nach unten verlagert gefunden. In einem Fall von schwerer Kontusion der rechten Beckenhälfte lag das Typhlon weit nach links verlagert und überdeckte die Flexura sigmoidea. Meist sind es nach Schürmayer die Verlagerungen der rechten Kurvatur, oder des Querkolons, die die klinischen Symptome, Obstipation mit intermittierenden Diarrhoen bedingen. Nicht selten sind solche Patienten wegen Appendizitis operiert worden, mit dem Resultat, daß nach Entfernung des Wurmfortsatzes die Verhältnisse die gleichen blieben, die aus einem gesteigerten Innendrucke resultierten. Dieser wurde nach Schürmayer durch ständige Einwirkung eines hydrodynamischen Druckes von der Bauhinischen Klappe her, bedingt, während eine mehr abwärts gelegene durch Knickung verursachte Stenose der Fortschaffung der Massen hinderlich war. Ein kleiner Teil des Schürmayerschen Materials bekam infolge der Wismuteinnahme Durchfall. Der Brei wurde bereits im Laufe des Nachmittags entleert und die Abenduntersuchungen verliefen negativ. Dies leitet der Autor aus der oft bei scheinbar gesunden aus funktionellen Gründen entstehenden sauren Gärung ab, die bei Einnahme von größeren Stärkemehldosen in Erscheinung tritt.

Schürmayer rät in solchen Fällen eine Stuhluntersuchung nach den

Nach Groedel und Schenk.

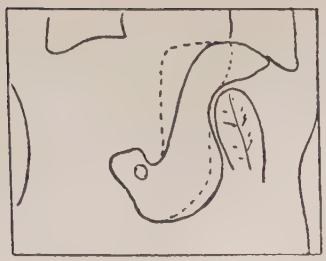

Fig. 33.
Fall Ko. Magen mit Ba-Mahlzeit gefüllt. L. Flexur mit Luft gefüllt. Leib eingezogen.

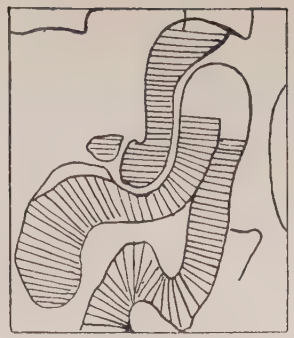

Fig. 34.
Fall Ko. Magen und Darm mit Ba gefüllt.

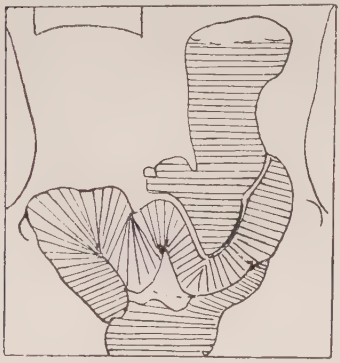

Fig. 35.
Fall E. Darm durch Einlauf, Magen durch Mahlzeit gefüllt.

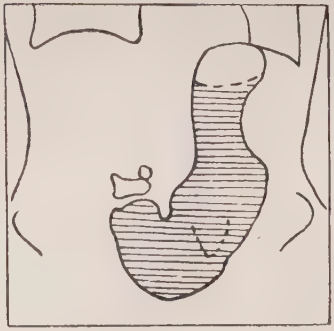

Fig. 36.
Fall E. Darm entleert. Die hochgradige Pyloroptose kommt zum Vorschein.

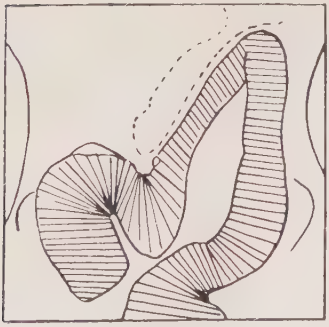

Fig. 37.
Fall M. Darm durch Einlauf gefüllt. Magen im Beginn der Füllung.

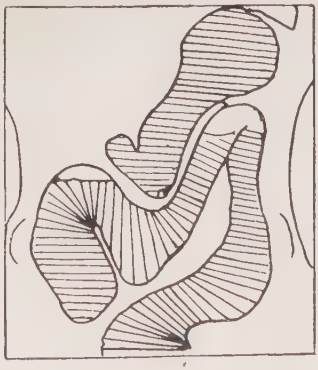

Fig. 38.
Fall M. Darm durch Einlauf, Magen durch Mahlzeit gefüllt. Verlagerung der l. Flexio kaudalwärts.

Regeln der klinischen Technik anzustellen, die sofort Klarheit schafft. Meist fand Schürmayer die Verlagerung des Querkolons Hand in Hand mit der des Magens gehen. Oft aber sind sie auch isoliert. Der Autor nimmt in solchen Fällen eine kongenitale Veränderung in den bindegewebigen Teilen an. Klinisch hat sich gezeigt, daß bei Colonoptosis schwere Kachexien vorkommen können, und der Autor hält die Verwechslung eines solchen Falles mit Darmtuberkulose besonders mit Rücksicht auf die Diarrhoen naheliegend. Zum Schluß seien nun noch die Veröffentlichungen Groedels und Schenks (83) über die Wechselbeziehungen zwischen Füllung, Form und Lage von Magen und Dickdarm angeführt. Schon früher fand Simmonds (88) besonders häufig bei Kindern den Magen emporgeklappt, die große Kurvatur nach vorne verlagert. Die Ursache dieser abnormen Stellung sah Simmonds in stark gefüllten Darmschlingen, besonders bei Meteorismus des Colon transversum. Nach Entleerung der Därme sank die große Kurvatur herab. An Hand zahlreicher Fälle kamen nun Groedel und Schenk zu dem Ergebnis, daß der Darm durch die Magenfüllung im allgemeinen wenig beeinflußt wird, nur die linke Flexur wird nicht allzuselten nach unten verlagert. In bedeutendem Maße jedoch wird der Magen durch die Füllung des Querdarms beeinflußt. Je nachdem nur die Flexuren z. B. mit Gas, oder das ganze Transversum gefüllt sind, wird der Magen seitwärts verschoben oder im ganzen gehoben. Diese Veränderungen treten besonders stark zutage, wenn eine Ptose, oder Ektasie besteht, woraus resultiert, daß eine bestehende Ptose infolge Darmfüllungen nicht erkannt werden kann. Die Autoren stellen daher die Forderung auf, bei Untersuchung des Magens stets auf gründliche vorherige Darmentleerung zu achten.

Der Zweck der vorliegenden Erörterungen war, einen Überblick zu geben über die auf röntgenologischem Weg ermittelten Normalformen und Lagen des Magendarmkanals. Zweitens eine Zusammenfassung und Gegenüberstellung der mit Hilfe der Röntgenstrahlen gesicherten Diagnosen von Erkrankungen des Verdauungstraktus lokaler wie allgemeiner Art.

Zum Schluß möchte ich Herrn Geheimrat Krönig für die Überlassung des Themas sowie Herrn Profsssor Gauß für seine freundliche Beratung meinen Dank aussprechen.

Literatur.

1. Verhandlungen der Deutschen Röntgengesellschaft 1910, Bd. 6, S. 102—105.
2. Pathologische Fixation bezüglich Lageveränderungen bei Abdominalorganen und deren röntgenologische Diagnosenstellung. Fortschritte auf dem Gebiete des Röntgenstrahlen 1910, Bd. 15, H. 6.
3. Die Röntgenröhre in Dessauers und Wiesners Röntgenverfahren. Leipzig 1908. Verlag von Nemnich. III. Auflage.
4. Zeitschrift für Elektrotherapie und Röntgenkunde, Bd. 8, H. 7. A. Barth, Leipzig.
5. Münchener medizinische Wochenschrift 1911, Nr. 43.
6. Fortschritte auf dem Gebiete der Röntgenstrahlen, Bd. 16, H. 1.
7. Fortschritte auf dem Gebiete der Röntgenstrahlen, Bd. 15, H. 3.
8. Intoxication par le sousnitrate de bismuth chez une malade atteint de péritonite chronique. Soc. méd. de hop. 12. 3. 1909.
9. Kontrastbildende Mittel der Magen-Darm-Röntgenologie. Verhandlungen der Deutschen Röntgengesellschaft 1910, Bd. 6 u. Die Wismutverbindungen und ihre Ersatzpräparate in der Röntgenologie des menschlichen Magen-Darmkanals. Münchener med. Wochenschrift 1909, Nr. 18; u. ibid. Nr. 50.
10. Deutsches Archiv für klinische Medizin, Bd. 98, H. 1—3.
11. Münchener medizinische Wochenschrift 1909, Nr. 50.
12. Fortschritte auf dem Gebiete der Röntgenstrahlen, Bd. 15, H. 3.
13. Münchener medizinische Wochenschrift 1909, Nr. 13.
14. Münchener medizinische Wochenschrift 1909, Nr. 15.
15. Fortschritte auf dem Gebiete der Röntgenstrahlen, Bd. 16, H. 1.
16. Zeitschrift für Röntgenkunde und Radiumforschung 1910, H. 11.
17. Dasselbe.
18. Die röntgenologische Diagnostik der Erkrankungen des Magendarmkanals, Lukas Gräfe und Sillem, Hamburg 1909.
19. Fortschritte auf dem Gebiete der Röntgenstrahlen, Bd. 16, H. 3.
20. Über Form und Lage des Magens unter normalen und abnormen Bedingungen. Gustav Fischer, Jena 1907.
21. Holzknecht. Berliner klinische Wochenschrift 1911, Nr. 4.
22. Fortschritte auf dem Gebiete der Röntgenstrahlen, Bd. 8, H. 3.
23. Holzknecht, Der normale Magen nach Form, Lage und Größe. Mitteilungen aus meinem Laboratorium 1906, H. 1.
24. Über Form und Lage des Magens unter normalen und abnormen Bedingungen, Gustav Fischer, Jena 1907.
25. Siehe 18.
26. Zur Diagnostik von Lage- und Formveränderungen des Magens mittels des Röntgenverfahrens.

27. Kritische Glossen eines Klinikers zur Radiologie des Magens. S. Karger, Berlin 1910.
28. Deutsche medizinische Wochenschrift 1910, Nr. 9.
29. Siehe 18, S. 19.
30. Siehe 18, S. 24.
31. Siehe 18, S. 26.
32. Medizinische Klinik 1910, S. 854.
33. Die röntgenologische Diagnostik chirurgischer Magenerkrankungen. Beiträge zur klinischen Chirurgie, Bd. 68.
34. Holzknecht, In der Berliner klinischen Wochenschrift 1911, Nr. 4.
35. Fortschritte auf dem Gebiete der Röntgenstrahlen, Bd. 16, H. 1.
36. Münchener medizinische Wochenschrift 1910, Nr. 30.
37. Siehe 33.
38. Fortschritte auf dem Gebiete der Röntgenstrahlen, Bd. 14, H. 3.
39. Berliner klinische Wochenschrift 1911, Nr. 4.
40. Münchener medizinische Wochenschrift 1910, Nr. 30 u. Verhandlungen der Deutschen Röntgengesellschaft 1910, Bd. 6.
41. Münchener medizinische Wochenschrift 1910, Nr. 40.
42. Münchener medizinische Wochenschrift 1911, Nr. 17.
43. Siehe 41.
44. Münchener medizinische Wochenschrift 1911, Nr. 8.
45. Mitteilungen aus den Grenzgebieten der Medizin und Chirurgie, Bd. 22, H. 5.
46. Rieder, Die Sanduhrform des menschlichen Magens. Bergmann 1910.
47. Siehe 33.
48. Die röntgenologische Diagnostik der Erkrankungen des Magendarmkanals, Gräfe und Sillem, Hamburg.
49. Siehe 23.
50. Berliner klinische Wochenschrift 1911, Nr. 4.
51. Münchener medizinische Wochenschrift 1910, Nr. 30.
u. Wiener medizinische Wochenschrift 1910, Nr. 36.
u. Münchener medizinische Wochenschrift 1910, Nr. 47.
u. Wiener medizinische Wochenschrift 1910, Nr. 52.
52. Zeitschrift für ärztliche Fortbildung 1906, Nr. 12.
53. Fortschritte auf dem Gebiete der Röntgenstrahlen, Bd. 16, H. 1.
54. Medizinische Klinik 1910, Nr. 14.
55. Siehe 51.
56. Siehe 39.
57. Siehe 53.
58. Medizinische Klinik 1908, Nr. 9.
59. Nach Jollasse, Fortschritte auf dem Gebiete der Röntgenstrahlen, Bd. 16, H. 1.
60. Fortschritte auf dem Gebiete der Röntgenstrahlen 1910, Bd. 15, H. 6.
61. Simmonds, Über Form und Lage des Magens unter normalen und abnormen Bedingungen: Vortrag gehalten auf der Versammlung Deutscher Naturforscher, Stuttgart 1906, Jena, Fischer 1907.
62. Meinert, Jahresberichte der Natur- und Heilkunde. Dresden 1891/92, Nr. 15.
63. Joseph, Über Gasteroptose und ihre Behandlung durch Gasterostomie. Inaug.-Dissertation 1908.
64. Bräuning, Die Untersuchung des Magens mit Röntgenstrahlen, Wissenschaftlicher Verein der Ärzte in Stettin, 8. 12. 1908.

65. Siehe 18, S. 20.
66. Fortschritte auf dem Gebiete der Röntgenstrahlen 1910, Bd. 15, H. 6.
67. Fortschritte auf dem Gebiete der Röntgenstrahlen, Bd. 11, H. 5.
68. Fortschritte auf dem Gebiete der Röntgenstrahlen, Bd. 13, H. 3.
69. Fortschritte auf dem Gebiete der Röntgenstrahlen, Bd. 16, H. 5.
70. Die Röntgenuntersuchung des Darms. Ärztlicher Verein in Frankfurt a. M., 7. 12. 1908.
71. Fortschritte auf dem Gebiete der Röntgenstrahlen, Bd. 16, H. 1.
72. Berliner klinische Wochenschrift 1911, Nr. 4.
73. Siehe 70.
74. Siehe 71.
75. Erwähnt bei Jollasse in den Fortschritten auf dem Gebiete der Röntgenstrahlen, Bd. 16, H. 1.
76. Dasselbe.
77. Siehe 18.
78. Münchener medizinische Wochenschrift 1911, Nr. 45.
79. Münchener medizinische Wochenschrift 1911, Nr. 48.
80. Siehe 71.
81. Siehe 70.
82. Siehe 66.
83. Siehe 79.
84. Deutsche medizinische Wochenschrift 1896, Nr. 13.
85. Die Röntgenuntersuchung des Magens. Leipzig, O. Nemnich.
86. Zentralblatt für innere Medizin 1899, Nr. 1.
87. Wiener medizinische Wochenschrift 1905, Nr. 17 u. 18.
88. Siehe 20.

Lebenslauf.

Ich bin geboren am 24. Dezember 1887 zu Mannheim, wo ich meine ganze Schulzeit verbrachte und im Sommer 1906 die Reifeprüfung am dortigen Realgymnasium ablegte.

Meine medizinischen Studiensemester verbrachte ich teils in Freiburg, teils in München.

Sie wurden beschlossen durch das am 20. November 1911 in Freiburg bestandene Staatsexamen.